BJMS
www.batnajms.net

Batna Journal of Medical Sciences 2026;13(2):14
https://doi.org/10.48087/BJMS.2026.130214

CASE REPORT

A deceptive form of laryngeal tuberculosis

Salah Eddine DERADJ, Samir BENYAHIA

ABSTRACT

Laryngeal tuberculosis is a rare entity, accounting for less than 1% of tuberculosis localizations. Its pseudo-tumoral forms represent a major diagnostic challenge, particularly in elderly patients or heavy smokers, in whom laryngeal carcinoma is often suspected first. We report the case of an 81-year-old heavy smoker presenting with bilateral exophytic vocal cord lesions mimicking squamous cell carcinoma. Histological examination revealed caseating granulomatous inflammation. The clinical outcome was favorable under prolonged anti-tuberculosis therapy. This case highlights the importance of considering tuberculosis in the differential diagnosis of chronic laryngeal lesions in endemic areas.

Keywords: laryngeal tuberculosis; laryngeal carcinoma; histopathology; anti-tuberculosis therapy.

1- Université Ferhat Abbas, faculté de médecine, Sétif, Algérie. 2- Université Youcef Al Khatib, faculté de médecine, Alger, Algérie.

Received: 31 Dec 2025
Accepted: 28 Jan 2026

Correspondance to: Salah Eddine DERADJ
E-mail : salaheddinederadj@yahoo.fr

1. INTRODUCTION

La tuberculose demeure un problème majeur de santé publique à l'échelle mondiale, particulièrement dans les pays à forte endémie [1]. En Algérie, les formes pulmonaires et ganglionnaires représentent les localisations les plus fréquemment rencontrées dans la pratique quotidienne, tandis que la tuberculose laryngée est devenue rare, représentant moins de 1 % des localisations tuberculeuses [2]. Les formes actuelles de tuberculose laryngée se caractérisent souvent par une faible charge bacillaire et peuvent simuler des lésions malignes du larynx, compliquant ainsi le diagnostic [3,4]. Chez les sujets âgés et les tabagiques, le carcinome épidermoïde est généralement suspecté en première intention, rendant indispensable la confirmation histopathologique [5].

Nous rapportons ici une observation illustrant une forme pseudo-tumorale bilatérale de tuberculose laryngée, trompeuse et simulant un cancer du larynx.

2. OBSERVATION

Données cliniques

Un patient de sexe masculin, âgé de 81 ans, tabagique à 40 paquets-année, était adressé à notre service pour une dysphonie chronique évoluant depuis plus de six mois. Le patient avait initialement banalisé ses symptômes, recourant à des remèdes traditionnels, jusqu'à l'apparition d'une dyspnée laryngée d'effort devenue progressivement invalidante.

Il n'existait pas de notion de contage tuberculeux. Le patient rapportait en revanche une altération de l'état général faite d'asthénie, d'anorexie, d'amaigrissement, de fièvre nocturne et de sueurs profuses. L'examen cervical ne retrouvait pas d'adénopathie palpable.

Examen endoscopique

La nasofibroscopie montrait une lésion bourgeonnante pseudo-tumorale intéressant les deux tiers antérieurs des cordes vocales, associée à une infiltration de la commissure antérieure et à une diminution de la mobilité laryngée (figure 1).

Cet aspect évoquait en premier lieu un carcinome épidermoïde des cordes vocales.

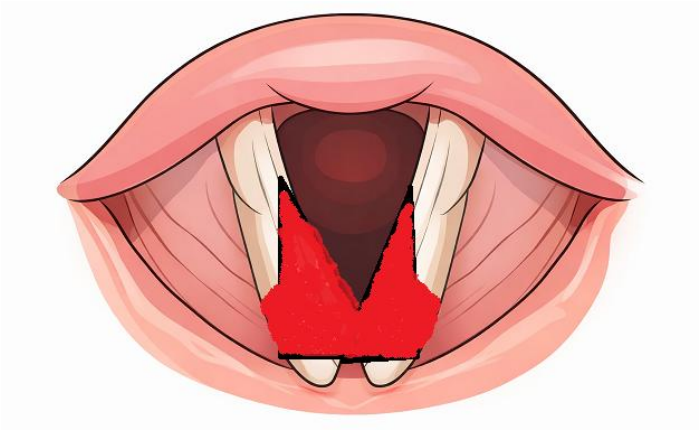

Figure 1. Représentation schématique de l'atteinte pseudo-tumorale bilatérale intéressant les deux tiers antérieurs des cordes vocales et la commissure antérieure.

Examens complémentaires

La radiographie pulmonaire était normale. L'intradermoréaction à la tuberculine était fortement positive (17 mm). Une laryngoscopie directe en suspension permit la réalisation de biopsies multiples. L'examen histopathologique (figure 2) montrait une granulomatose épithélioïde et gigantocellulaire, une nécrose caséeuse centrale, et l'absence de cellules carcinomateuses.

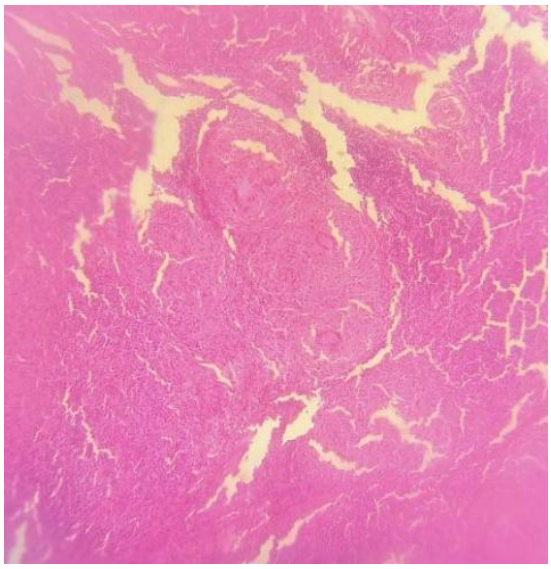

Figure 2. Aspect histopathologique d'un granulome tuberculeux avec cellules épithélioïdes et gigantocellulaires et nécrose caséeuse.

La culture sur milieu de Lowenstein-Jensen n'a pas pu être réalisée. L'ensemble des données cliniques, endoscopiques, immunologiques et histologiques permettait de conclure à une tuberculose laryngée isolée.

Traitement et évolution

Le patient a été traité selon le schéma antituberculeux standard :phase intensive de deux mois associant rifampicine, isoniazide et pyrazinamide, et phase de continuation de quatre mois associant rifampicine et isoniazide. À la fin du sixième mois, la nasofibroscopie montrait une régression quasi complète des lésions, avec persistance d'irrégularités muqueuses, motivant une prolongation du traitement de trois mois supplémentaires. L'évolution clinique fut favorable, avec amélioration de l'état général dès le troisième mois. Une dysphonie séquellaire légère persistait. Aucune récidive n'a été observée après trois ans de suivi.

Considérations éthiques

Le patient a été informé du caractère scientifique de cette publication et a donné son consentement éclairé pour l'utilisation de ses données cliniques et paracliniques à des fins académiques. Les données ont été strictement anonymisées afin de respecter la confidentialité et la vie privée du patient, conformément aux principes éthiques de la Déclaration d'Helsinki.

3. DISCUSSION

La tuberculose laryngée, bien que peu fréquente, représente un défi diagnostique et thérapeutique important. Selon l'organisation mondiale de la santé, la tuberculose reste une priorité de santé publique, justifiant la vigilance clinique permanente [1]. Alors qu'elle était historiquement associée à des formes pulmonaires cavitaires très contagieuses, la présentation actuelle tend à être isolée, pauci-bacillaire et non spécifique, expliquant ainsi le retard diagnostique souvent rapporté [2,3,6]. Les formes pseudo-tumorales constituent un véritable piège diagnostique, surtout chez les sujets âgés ou les gros fumeurs présentant une dysphonie chronique et une altération de l'état général [2,4,5,7]. Plusieurs études documentent une confusion initiale fréquente avec un carcinome épidermoïde du larynx, ce qui rend indispensable un examen clinique détaillé et une suspicion élevée [8,9].

L'imagerie thoracique peut rester normale dans les formes isolées de tuberculose laryngée, comme observé dans notre cas [6]. L'endoscopie permet de localiser et de caractériser précisément les lésions, tout en guidant les biopsies, mais elle ne permet pas toujours de différencier une infection tuberculeuse d'une tumeur maligne [3]. L'examen histopathologique demeure l'étalon-or pour le diagnostic, mettant en évidence des granulomes épithélioïdes et gigantocellulaires avec nécrose caséeuse [5]. La culture, bien que spécifique, peut être limitée par la faible charge bacillaire des formes isolées [10]. L'imagerie avancée (TDM, IRM) peut contribuer à évaluer l'extension locale et l'atteinte des structures cartilagineuses, apportant un complément utile au diagnostic [11,12].

Dans notre observation, le diagnostic de tuberculose laryngée n'a pas été confirmé par culture de Mycobacterium tuberculosis ni par tests moléculaires (GeneXpert® ou PCR). Cette limitation s'explique par des contraintes techniques locales et l'absence de disponibilité de ces examens au moment de la prise en charge. Toutefois, l'association d'un tableau clinique évocateur, d'une IDR fortement positive, et surtout d'un aspect histopathologique typique associant granulomes épithélioïdes, cellules géantes de Langhans et nécrose caséeuse, en l'absence de cellules carcinomateuses, constitue un faisceau d'arguments suffisant pour retenir le diagnostic.

Dans notre observation, le bilan d'extension comportait une radiographie thoracique standard, revenue sans anomalie. La réalisation d'une tomodensitométrie thoracique ou laryngée n'a pas été effectuée, principalement en raison du contexte clinique initial orienté vers une exploration endoscopique avec biopsies, jugée prioritaire devant la suspicion de malignité. Par ailleurs, l'absence de signes respiratoires et la normalité de la radiographie thoracique rendaient peu probable une atteinte pulmonaire active associée. Néanmoins, l'absence d'imagerie en coupe constitue une limite de cette observation et mérite d'être soulignée. La présentation bilatérale observée dans notre cas est inhabituelle, mais elle pourrait s'expliquer par une dissémination locale progressive le long de la muqueuse laryngée, favorisée par un terrain fragilisé par l'âge avancé et le tabagisme chronique [3,5,7].

L'évolution lentement progressive sur plusieurs mois, contrastant avec la symptomatologie aiguë des formes classiques, s'inscrit dans le cadre des formes modernes pauci-bacillaires, caractérisées par une faible charge bactérienne et une symptomatologie trompeuse [3,4]. Chez le sujet âgé, la tuberculose peut se manifester par des tableaux atypiques, avec une symptomatologie peu spécifique et une altération de l'état général au premier plan, retardant ainsi le diagnostic [2,4,5,7].

Certaines publications rapportent des cas où la tuberculose laryngée mimait un cancer, ce qui souligne la nécessité de considérer ce diagnostic devant toute lésion laryngée chronique [8,9]. Des facteurs tels que le tabagisme, l'âge avancé ou l'immunodépression compliquent encore la démarche diagnostique [13].

Le traitement antituberculeux classique reste efficace, assurant une évolution favorable lorsqu'il est instauré rapidement. Cependant, des séquelles dysphoniques peuvent persister, liées à la fibrose cicatricielle et aux altérations cartilagineuses [7,9,14].

Dans notre observation, la décision de prolonger le traitement antituberculeux à neuf mois a été motivée par la persistance d'irrégularités muqueuses laryngées à l'endoscopie de contrôle à six mois, suggérant une cicatrisation incomplète. Bien que le schéma standard de six mois soit généralement suffisant, plusieurs auteurs recommandent une prolongation du traitement dans les formes extrapulmonaires complexes ou étendues, notamment en cas de réponse clinique ou endoscopique lente, afin de réduire le risque de rechute [15,16].

Une surveillance clinique et endoscopique régulière est indispensable pour détecter d'éventuelles complications ou récidives [14,17]. Enfin, la détection précoce et la sensibilisation des cliniciens sont essentielles, surtout dans les zones d'endémie, dans le but de réduire le délai de diagnostic et d'améliorer le pronostic global de cette maladie rare mais trompeuse [18].

4. CONCLUSION

La tuberculose laryngée, bien que rare, doit être systématiquement envisagée devant toute lésion laryngée chronique, en particulier chez les sujets âgés et les tabagiques résidant dans les zones à forte prévalence. Sa présentation pseudo-tumorale peut entraîner une confusion diagnostique avec un carcinome du larynx, exposant le patient à des investigations et traitements inadaptés. La biopsie reste l'examen clé pour établir le diagnostic, et une prise en charge antituberculeuse appropriée permet généralement une évolution favorable. Malgré cela, des séquelles fonctionnelles peuvent persister, soulignant l'importance d'une détection précoce et d'un suivi régulier. Une vigilance clinique, associée à des examens endoscopiques et histopathologiques précis, ainsi qu'à l'utilisation judicieuse des outils radiologiques et microbiologiques, améliore nettement le pronostic de cette pathologie [7,9,15].

Competing interests: The authors declare that they have no competing interest.

Funding: This research received no external funding.

REFERENCES

1. World Health Organization. Global tuberculosis report 2023. Geneva: World Health Organization; 2023.
2. Lim JY, Kim KM, Choi EC. Current clinical characteristics of laryngeal tuberculosis: a 20-year experience. J Laryngol Otol. 2006;120(4):284-289. doi:10.1017/S0022215106000610
3. Wang CC, Lin CC, Wang CP. Laryngeal tuberculosis: a review of 26 cases. Otolaryngol Head Neck Surg. 2007;137(4):582-588. doi:10.1016/j.otohns.2007.04.013
4. Benwill JL, Sarria JC. Laryngeal tuberculosis in the United States: forgotten but not gone. South Med J. 2014;107(1):54-60. doi:10.1097/SMJ.0000000000000045
5. Marioni G, Rinaldi R, De Filippis C, et al. Laryngeal tuberculosis: a clinical and pathological study of 16 cases. Acta Otolaryngol. 2000;120(8):873-878.
6. Koya K, Tanaka S, Muro S. Isolated laryngeal tuberculosis mimicking carcinoma. Respirol Case Rep. 2015;3(1):18-20. doi:10.1002/rcr2.93
7. Park MJ, Woo SH, Jeong WJ. Clinical features of laryngeal tuberculosis presenting as dysphonia. Acta Oto-Laryngologica. 2018;138(7):624-629. doi:10.1080/00016489.2018.1442485
8. Bhatia R, Tandon S, Jindal V. Primary laryngeal tuberculosis mimicking malignancy. Indian J Otolaryngol Head Neck Surg. 2006;58(3):276-278.
9. Singh B, Balwally AN, Har-El G, Lucente FE. Laryngeal tuberculosis: diagnosis and management. Otolaryngol Head Neck Surg. 1996;114(5):667-673.
10. Decker JR, Rothermel LD. Laryngeal tuberculosis: a diagnostic dilemma. Ear Nose Throat J. 2000;79(2):134-136.
11. Richter B, Claviez A, Damm M. Laryngeal tuberculosis without pulmonary involvement. Eur Arch Otorhinolaryngol. 2001;258(8):411-413. doi:10.1007/s004050100372
12. Moon WK, Han MH, Chang KH, et al. CT and MR imaging of laryngeal tuberculosis. AJNR Am J Neuroradiol. 1996;17(3):473-478.
13. Polesel J, Dal Maso L, Bagnardi V, et al. Tobacco smoking and the risk of laryngeal cancer. Int J Cancer. 2008;122(7):1557-1561. doi:10.1002/ijc.23238
14. Al-Serhani AM. Laryngeal tuberculosis: clinical presentation and diagnostic challenges. Saudi Med J. 2001;22(10):878-881.
15. American Thoracic Society, Centers for Disease Control and Prevention, Infectious Diseases Society of America. Treatment of tuberculosis. MMWR Recomm Rep. 2003;52(RR-11):1-77.
16. Wallis RS, Shingadia D. Clinical practice guidelines for treatment of drug-susceptible tuberculosis in adults and children. Clin Infect Dis. 2016;63(7):e147-e195. doi:10.1093/cid/ciw376
17. Narula MK, Gupta G, Kaur J. Tuberculosis of the larynx: clinical presentation and diagnosis. J Laryngol Otol. 2010;124(5):536-539. doi:10.1017/S0022215109992056
18. Sharma SK, Mohan A. Extrapulmonary tuberculosis. Indian J Med Res. 2004;120(4):316-353.