BJMS
www.batnajms.net

Batna Journal of Medical Sciences 2025;12(4):32
https://doi.org/10.48087/BJMSoa.2025.12432

CASE REPORT

An unusual presentation: Cystic echinococcosis of the spleen

Zakaria SEOUDI[1], Razika IBAGHERACHE[1], Radhia BOUDJEMA[2], Louiza IAICHE ACHOUR[1], Fatma Zohra HAZEDJE[3], Abdelkrim ANOU[1]

ABSTRACT

Cystic echinococcosis of the spleen is a rare disease, even in endemic areas. Despite all therapeutic advances, surgery remains the standard treatment for managing the disease. Over the past decade, laparoscopic spleen-sparing procedures have gained popularity, achieving all the goals of open surgery while benefiting from organ preservation and the advantages of minimally invasive access. We report the case of a 35-year-old patient referred to our institution for an unusual location of splenic cystic echinococcosis. We successfully performed laparoscopic spleen-sparing deroofing. The patient recovered uneventfully and was reevaluated at 6 months, with a favorable postoperative course and no signs of recurrence.

Keywords: cystic echinococcosis, hydatid cyst, Spleen, preserving surgery, laparoscopy.

1. Department of General, Oncologic & Emergency Surgery. Douera University Hospital. Faculty of Medicine. Blida1 University. Algeria. 2. Department of Anesthesiology, Resuscitation & Intensive Medicine. Douera University Hospital. Blida1 University. Algeria. 3. Department of General Surgery. The public hospital establishment of Aflou. Laghouat. Algeria.

Received: 13 Oct 2025
Accepted: 08 Nov 2025

Correspondance to: Zakaria SEOUDI
E-mail : Seoudizakaria@gmail.com

1. INTRODUCTION

L'échinococcose kystique (EK), également appelée kyste hydatique, est l'une des zoonoses parasitaires endémiques revêtant une importance considérable [1,2]. Causée par le stade larvaire du cestode de la famille des Taeniidae Echinococcus granulosus, un ténia qui infecte généralement les chiens (hôtes définitifs), les bovins (hôtes intermédiaires), l'homme est un hôte accidentel du parasite, mais une fois infesté, il peut développer des EK [2,3]. L'EK, humaine, affecte principalement le foie et le poumon. Cependant, elle se développe parfois, plus rarement, par inoculation primaire résultante d'une propagation spontanée, ou secondaire d'une contamination chirurgicale peropératoire impliquant une EK dans d'autres régions. Dans presque n'importe quel organe, et la localisation splénique se rencontre dans moins de 2 % de tous les cas rapportés, ce qui en fait une présentation exceptionnelle [4,5]. Le diagnostic d'une EK de la rate (EKR) repose sur une série d'arguments épidémiologiques, cliniques, radiologiques et sérologiques [1,2,6]. Si le choix du traitement approprié pour un patient atteint d'une EKR nécessite de prendre en compte plusieurs paramètres, la chirurgie constitue sans conteste le traitement principal [2]. Ces dernières années, il y a eu un intérêt croissant pour la chirurgie conservatrice comme moyen de préservation de la fonction splénique [7-9]. Avec ses avantages et ses résultats bien documentés, l'approche laparoscopique s'est imposée comme une procédure privilégiée face à sa contrepartie ouverte dans le traitement de l'EKR. La chirurgie laparoscopique conservatrice semble gagner du terrain à mesure que l'expérience technique s'accroît [7,10].

Nous partageons ici notre expérience en présentant le cas rare et illustratif d'un jeune homme diagnostiqué avec une EKR récurrente et solitaire traitée avec succès par approche laparoscopique tout en préservant la fonction splénique. Dans ce cadre, nous passons en

revue les données de la littérature et des travaux internationaux afin de mieux caractériser la pathologie et ses tendances thérapeutiques.

2. PRÉSENTATION DU CAS

Un homme de 35 ans, résidant en zone rurale d'endémie d'EK et aux antécédents pertinents de chirurgie à l'âge de 23 ans pour EK du foie mal documentée, nous a été adressé pour EKR suite à l'exploration de douleurs à l'hypocondre gauche apparues quelques mois auparavant. À l'examen clinique, le patient semblait en bonne santé et il ne présentait aucun signe anormal. L'examen abdominal n'a révélé ni sensibilité, ni organomégalie, hormis une cicatrice de laparotomie sous-costale droite. Les résultats d'analyses biologiques standard étaient normaux, notamment la numération formule sanguine et le pourcentage d'éosinophiles. Les marqueurs inflammatoires (protéine C-réactive) et les paramètres biochimiques hépatiques étaient dans les valeurs de référence. La sérologie aux anticorps IgG anti-Echinococcus (test ELISA) était positive à 2,73 (>1,1). L'échographie abdominale a révélé une importante lésion kystique multiloculée splénique, d'environ 110 mm de diamètre. Pour une évaluation plus approfondie, une tomodensitométrie TDM thoraco-abdominale avec injection de produit de contraste a été réalisée, confirmant une lésion kystique polylobée, solitaire, à paroi fine et à développement exo-splénique, de 111 × 84 × 58 mm à contenu liquidien, siège de fines cloisons évoquant une EKR classée CE2 de l'Organisation Mondiale de la Santé (OMS) (Figure 1).

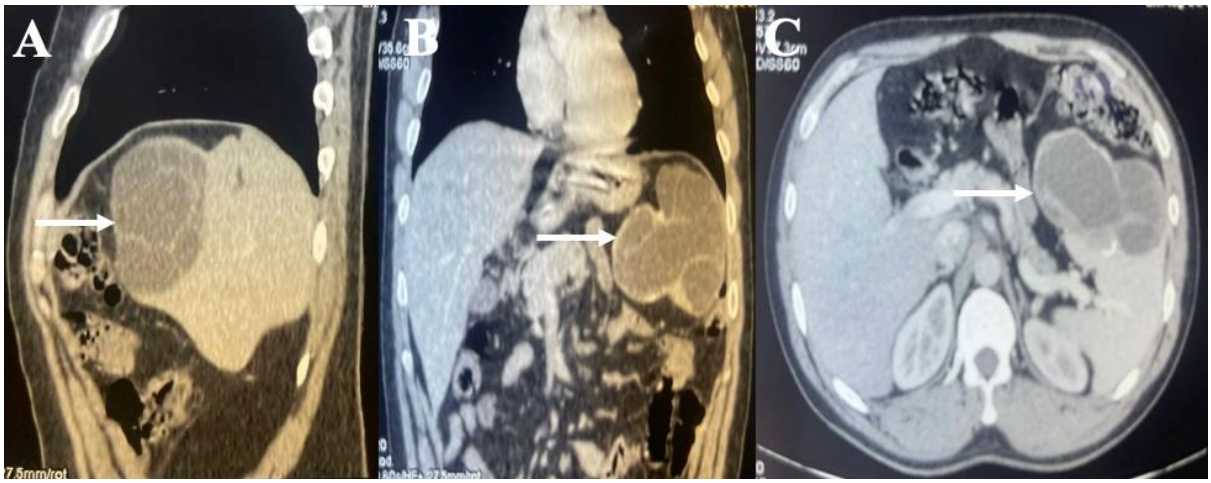

Figure 1. TDM thoraco-abdominale avec injection de produit de contraste montrant une EKR (flèche blanche). (A) coupe sagittale. (B) coupe coronale. (C) coupe axiale.

Une chirurgie a été programmée et un traitement médical à base d'albendazole par voie orale a été administré pendant 14 jours avant l'intervention. Le patient a été vacciné deux semaines avant l'intervention comme recommandé contre Haemophilus influenzae, Streptococcus pneumoniae et Neisseria meningitidis. Le patient a été informé de la planification d'une approche laparoscopique et il a donné son consentement éclairé. L'intervention laparoscopique à quatre trocarts a été réalisée sous anesthésie générale, le patient a été placé en position latérale droite, un pneumopéritoine de 12 mm Hg a été créé à l'aide d'une technique ouverte (trocart optique de 12 mm). Trois trocarts supplémentaires (deux de 5 mm et un de 10 mm) ont été introduits sous guidage laparoscopique à 3 cm en sous-costal gauche. L'examen laparoscopique a identifié le toit du kyste splénique (Figure 2A), les autres organes intrapéritonéaux étant normaux. Des compresses imbibées d'agent scolicide (solution saline hypertonique à 20 %) ont été introduites par le trocart optique et placées autour du kyste et de la rate de manière à encercler le champ opératoire afin d'éviter toute dissémination intra-abdominale et ensemencement péritonéal en cas de fuite. Les adhérences entre le kyste et l'estomac ont été lysées. Le kyste splénique a été exposé et ponctionné (Figure 2B). Le liquide du kyste a été aspiré avec 100 mL de liquide drainé et 100 mL de l'agent scolicide ont été instillés dans la cavité kystique et laissés en place pendant 20 minutes pour inactiver le parasite. Le kyste a ensuite été ouvert et son contenu a été aspiré sans fuite (Figure 3A). Un deroofing avec une périkystectomie partielle ont été réalisés à l'aide d'une coagulation monopolaire (Figure 3B). Le spécimen avec la membrane germinative, les kystes filles et les compresses de protection ont été soigneusement extraits (sans déversement) à l'aide d'un sac endoscopique de récupération à travers un trocart de 10 mm (Figure 4A). La cavité kystique restante a été inspectée et un drain de 18 French a été placé à l'intérieur. L'ensemble de la procédure a été réalisé en 85 minutes. Le patient a bien toléré l'intervention et la période postopératoire s'est déroulée sans incident.

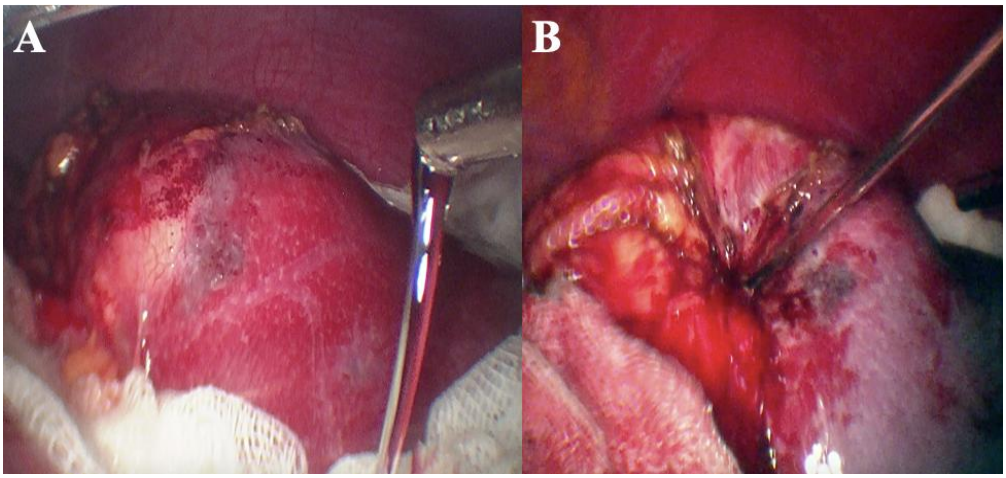

Figure 2. Vues peropératoires de l'EKR (A) Dôme du kyste. (B) Ponction du kyste.

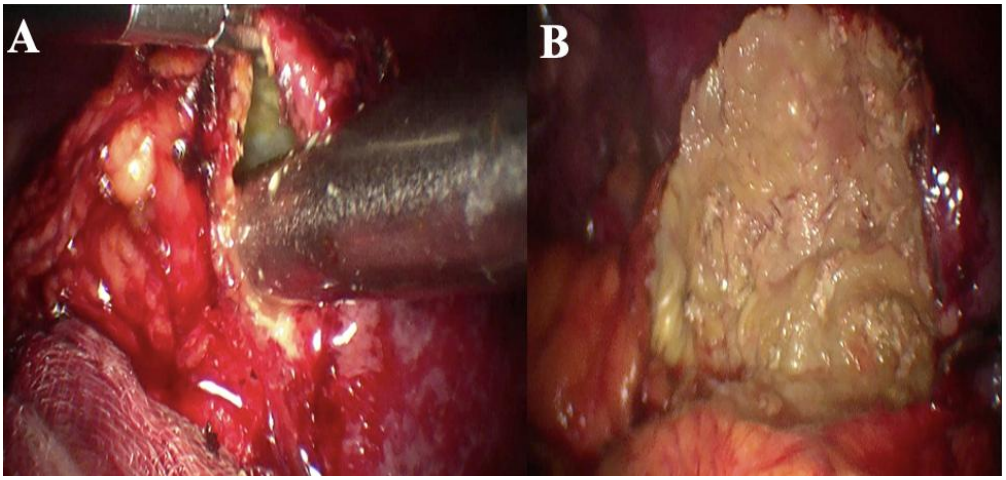

Figure 3: Photos peropératoires (A) Ouverture du kyste et aspiration de son contenu. (B) cavité splénique résultante après deroofing et périkystectomie partielle

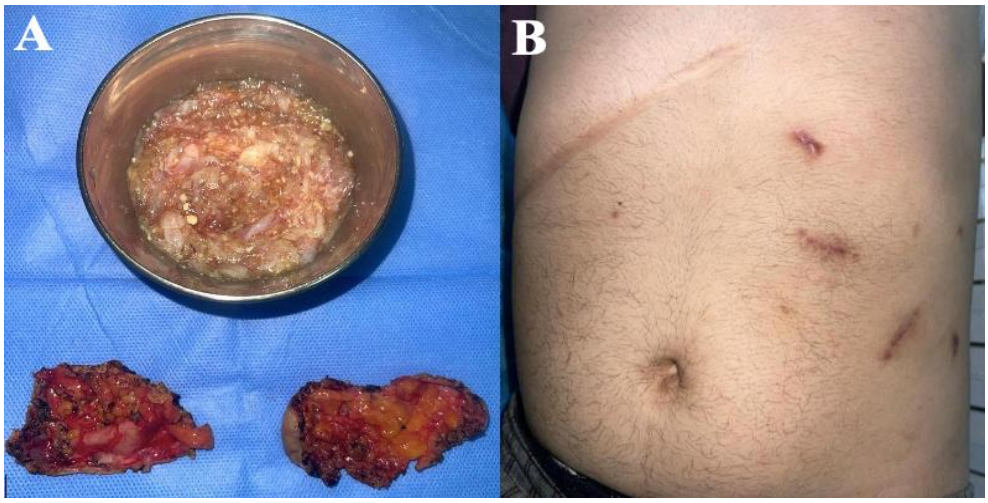

Figure 4: (A) Spécimen réséqué avec la membrane germinative et les vésicules filles.
(B) Résultat à 30 jours du suivi postopératoire.

L'albendazole oral (10 mg/kg/jour) en deux prises a été débuté le premier jour postopératoire. Le drain a été retiré le troisième jour et le patient a pu quitter l'hôpital le cinquième jour postopératoire. Trois cycles de quatre semaines d'albendazole ont été réalisés (à 28 jours d'intervalle, avec 14 jours sans traitement). 6 mois après l'opération, le patient a connu un suivi clinique et biologique normal et une convalescence sans complications (Figure 4B). Le consentement éclairé écrit du patient a été obtenu pour la publication des informations cliniques et des images incluses dans ce manuscrit. L'anonymat a été respecté.

3. DISCUSSION

L'EK humaine demeure endémique dans de nombreuses régions du monde, notamment dans les pays méditerranéens [2,11,12]. En Algérie, bien que la pathologie soit endémique chez les humains, il n'existe pas de données exactes. Cependant, l'incidence chirurgicale nationale annuelle est estimée entre 1,78 et 2,26 pour 100 000 habitants [13]. L'EK est une pathologie anthropozoonotique dont les humains jouent un rôle d'hôtes accidentels dans le cycle de vie du parasite. L'EK peut affecter n'importe quel organe, système et site anatomique du corps humain [4,5,14]. Si les localisations hépatique et pulmonaire sont classiquement les plus fréquentes, L'EK extra-hépatique splénique est une entité plutôt rare, représentant une faible proportion de 0,5 à 4 % de l'incidence mondiale des observations cliniques, et les cas récurrents sont encore plus rares [15]. Définie comme l'apparition après traitement de nouveaux kystes actifs sur le site précédemment traité ou l'apparition d'une nouvelle maladie à distance, la récidive reste l'un des problèmes majeurs dans la prise en charge de l'EK, allant de 4,6 % à 22,0 % dans différentes séries malgré le nombre de thérapies maintenant disponibles [5-16]. Initialement, l'infection est généralement asymptomatique (dans 30 % des cas) ou non spécifique [12,15,17]. La latence clinique de l'EKR est due au fait de son mode de croissance lente. Les symptômes apparaissent généralement en raison d'un effet de masse qui résulte de l'expansion du kyste, entraînant selon la taille et la localisation une irritation et une compression des organes adjacents, dont des douleurs abdominales sont les symptômes les plus courants [4,5,9,15]. Parfois des complications telles que l'infection, l'ouverture dans des organes creux adjacents, la fistulisation ou la rupture dans la cavité pleurale ou péritonéale, l'hypersplénisme peuvent être observés [15,17,18]. L'examen physique peut objectiver chez certains patients atteints d'EKR une masse dans le quadrant supérieur gauche (31,2 à 71,4 % des cas) et une splénomégalie (12,5 à 35,3 % des cas) [19]. Bien que les informations de l'histoire et de l'examen clinique de notre patient soient non spécifiques. Ses antécédents recueillis de chirurgie pour EK hépatique 12 ans auparavant peuvent laisser suspecter une infestation secondaire. Le diagnostic de l'EKR repose principalement sur les résultats de l'imagerie, tandis que les données épidémiologiques, combinées aux observations cliniques et aux tests sérologiques, fournissent des données complémentaires qui aident également à le confirmer [6,12].

Des examens de laboratoire de routine peuvent révéler une éosinophilie et si les tests sérologiques antigéniques détectant la présence d'anticorps IgG anti-échinococciques sériques peuvent augmenter la sensibilité diagnostique, ils pourraient être négatifs dans un nombre significatif de cas, n'excluant pas par conséquent l'affection [1,5]. Des méthodes d'imagerie médicale sont couramment utilisées. Avec une plage de sensibilité rapportée de 95 % à 100 %, la TDM surpasse l'échographie et elle est particulièrement efficace pour détecter, déterminer le nombre, la taille et la localisation anatomique des kystes et leur relation avec les structures adjacentes et permet même d'offrir des informations précieuses dans l'évaluation plus précise d'éventuelles complications [1,12,14]. Bien que ces méthodes d'imagerie soient généralement suffisantes pour le diagnostic, des aspects similaires peuvent être observés avec d'autres pathologies et l'imagerie par résonance magnétique peut apporter des caractéristiques plus spécifiques dans les cas obscurs [2,14]. En effet, en raison de leur rareté, les KHR sont souvent confondus avec d'autres affections bénignes ou malignes, comme les kystes épidermoïdes et dermoïdes, les abcès ou hématomes, les hémangiomes kystiques, les lymphangiomes, les pseudokystes pancréatiques intrasspléniques et les cystadénocarcinomes [1,2,14,19].

Dans notre cas, les antécédents du patient nous ont sensibilisés à la possibilité d'une récidive d'EKR. L'échographie et la TDM sont les deux modalités d'imagerie pratiquées et elles ont permis de visualiser le kyste splénique et d'évoquer le diagnostic. Parmi les tests sérologiques, le test d'hémagglutination indirecte a été pratiqué (pour sa disponibilité) et nous avons constaté que les anticorps anti-immunoglobuline G d'Echinococcus granulosus déterminés par dosage immuno-enzymatique se situaient dans des plages supérieures, corroborant avec le diagnostic d'une EK. Actuellement, la classification échographique proposée par l'OMS, qui distingue cinq stades évolutifs, est la plus couramment utilisée pour la stadification de la maladie ainsi que pour les décisions thérapeutiques [20]. Le type CE2 représente une forme active, multivésiculaire et fertile, avec de multiples vésicules filles viables à l'intérieur du kyste mère, ce qui augmente le risque de récidive et complique la prise en charge [20,21].

Le traitement des KHR nécessite un plan efficace dont le choix de la méthode thérapeutique peut varier en fonction du nombre, de la taille et de la localisation des kystes, ainsi que de l'absence ou de la présence de complications ou d'autres EK [6,22]. Dans cette politique, un aspect clé est le rôle du traitement médical comme un agent antiparasitaire. Un médicament ovicide, larvicide et vermicide, approuvé par l'OMS et utilisé comme adjuvant au traitement chirurgical pour réduire la charge parasitaire, ramollir sa paroi et réduire la pression et la taille du kyste, ce qui facilite la chirurgie et en postopératoire pour réduire le risque de récidive et traiter

toute maladie résiduelle [11]. Toutefois, il n'existe pas de protocole bien défini pour la durée du traitement anthelminthique [11,23]. Malgré tous les progrès thérapeutiques, la chirurgie est toujours considérée comme la norme de référence pour la prise en charge de la pathologie. Cependant, il n'existe pas de recommandations consensuelles strictes concernant la méthode ou l'approche chirurgicale optimale à pratiquer [3,4,8]. Au cours de la dernière décennie, le traitement laparoscopique de l'EKR a gagné en popularité, comme démontré dans la littérature. Avec l'expérience mondiale et l'expertise croissante en chirurgie laparoscopique, son taux d'adoption s'est élevé ces dernières années. L'approche a démontré à maintes reprises son efficacité et des résultats positifs permettant d'atteindre tous les objectifs contrôlés de la chirurgie ouverte, tout en bénéficiant de tous les avantages de la chirurgie à accès minimal, et les controverses entourant son rôle ont progressivement été résolues [3,4,18].

Dans la conception des stratégies chirurgicales dans ce contexte spécifique, la rate était autrefois considérée traditionnellement comme « jetable » et les EKR étaient traitées par splénectomie totale pour l'exérèse chirurgicale complète de l'EK, de l'organe parasité et éviter ainsi les récidives secondaires [8,17]. Cependant, dans les efforts continus pour améliorer les résultats, la chirurgie conservatrice de la rate, y compris le deroofing, la périkystectomie, la splénectomie partielle sont devenues une alternative prioritaire ces dernières années, avec intérêt croissant pour prévenir les complications associées à la splénectomie, notamment les infections et les complications thromboemboliques [2-5,14]. En effet, le taux de mortalité de la splénectomie est de 1,9 % chez les adultes et de 4 % chez les enfants [3,24]. En outre aucune récidive n'a été observée après une chirurgie conservatrice sur un suivi médian de 27 mois (extrêmes de 5 et 92 mois) selon la récente étude de Korkut et al [14]. Pour ces raisons, certains auteurs conservent la splénectomie totale uniquement pour les kystes multiples, ceux survenant sur une rate pathologique ou n'offrant pas de dôme protubérant clair, les kystes centroparenchymateux, les kystes situés à proximité du hile splénique et ceux avec des adhérences aux organes environnants ou géants détruisant plus de 75 % du parenchyme splénique [1-3]. Dans les autres cas, la chirurgie épargnante comme moyen de préservation de la fonction splénique est particulièrement utilisée [1-5,14]. Chez notre patient, nous avons préféré l'approche laparoscopique conservatrice avec préservation de la rate. Le kyste était avec un dôme accessible. Une décapitation avec périkystectomie partielle et un drainage de la cavité splénique résultante ont été effectués. Nous avons adhéré au traitement médical qui a été commencé par voie orale avant la chirurgie et immédiatement au début de la période postopératoire afin de minimiser le risque de récidive. Dans le cas présent, la durée périopératoire a été appréciée en collaboration avec le service des maladies infectieuses de l'établissement d'origine du patient sur la base de ses antécédents d'EK, des caractéristiques actives de la maladie et du risque potentiel de récidive en raison de l'excision partielle.

Ce rapport de cas est limité par l'absence d'imagerie médicale de suivi et la période restreinte de suivi postopératoire de 06 mois, réduisant ainsi la possibilité de déceler une éventuelle récidive.

4. CONCLUSION

L'EKR est remarquable, même dans les pays où l'EK est endémique, et la chirurgie reste à ce jour l'option thérapeutique la plus efficace. Nous nous partageons l'avis de certains auteurs selon lequel la prise en charge laparoscopique concomitante d'une préservation de la rate constitue une bonne alternative à la chirurgie, qu'elle soit ouverte ou radicale. Toutefois, l'expérience clinique de la stratégie est limitée et des études plus approfondies sont indispensables pour fournir davantage d'informations et pour explorer plus avant sa sécurité et son efficacité. À travers ce cas probant, nous soulignons aussi un message clé : l'importance du traitement pharmacologique antiparasitaire accompagnateur de la chirurgie.

Competing interests: The authors declare that they have no competing interest.

Funding: This research received no external funding.

REFERENCES

1. Mejri A, Arfaoui K, Ayadi MF, Youssef MB, Ali BB, Kacem M, et al. Primitive isolated hydatid cyst of the spleen: total splenectomy versus spleen saving surgical modalities. BMC Surg. 2021;21(1):46. doi: 10.1186/s12893-020-01036-8
2. Zhuoli Z, Yu Z, Liya X, Hui W, Shusen Z. Case report: laparoscopic excision of a primary giant splenic hydatid cyst: literature review. Am J Trop Med Hyg. 2019;101(4):821-7. doi: 10.4269/ajtmh.19-0400
3. Aljaiuossi A, Ba-Shammakh SA, Hani MB, Albeladi K, Altaf A. Minimally invasive spleen-preserving surgery to treat primary splenic hydatidosis: short and long-term outcomes: a cohort study. Ann Med Surg (Lond). 2024;86(9):4999-5006. doi: 10.1097/MS9.0000000000002320

4. Hoteit A, Alimoradi M, Aljoubaei M, Abdulaal A, Mosli H. Primary splenic hydatid cyst treated with laparoscopic spleen preserving surgery: a case report. Int J Surg Case Rep. 2020;74:95-8. doi: 10.1016/j.ijscr.2020.08.010
5. Jha R, Maharjan N, Prasad R, Devkota S, Tiwari A, Gurung P, et al. Recurrent primary isolated hydatid cyst of spleen with giant splenic lipoma mimicking liposarcoma: a case report. Int J Surg Case Rep. 2025;133:111583. doi: 10.1016/j.ijscr.2025.111583
6. Altin N, Acar A, Ergun O, Duman U, Ozkan Z. Review of hydatid cyst cases and causes of recurrences complicating treatment, a 7-year cross-sectional study from Turkey: a single-center, retrospective observational study. Medicine (Baltimore). 2025;104(25):e42861. doi: 10.1097/MD.0000000000042861
7. Arce MA, Limaylla H, Valcarcel M, Gavidia CM, Yanqui LA. Primary giant splenic echinococcal cyst treated by laparoscopy. Am J Trop Med Hyg. 2016;94(1):161-5. doi: 10.4269/ajtmh.13-0505
8. Al-Hakkak SM, Muhammad AS, Mijbas SAR, Al-Tamimi MM. Splenic-preserving surgery in hydatid spleen: a single institutional experience. J Med Life. 2022;15(1):15-9. doi: 10.25122/jml-2021-0221
9. Ozogul B, Kisaoglu A, Atamanalp SS, Oren D, Polat KY, Ertekin C, et al. Splenic hydatid cysts: 17 cases. Indian J Surg. 2015;77(Suppl 2):257-60. doi: 10.1007/s12262-012-0788-x
10. Milosavljevic V, Veselinovic M, Tadic B, Galun D. Laparoscopic management of initially unrecognized splenic hydatid cysts: a case report and review of the literature. Medicina (Kaunas). 2019;55(12):771. doi: 10.3390/medicina55120771
11. Velasco-Tirado V, Alonso-Sardón M, Lopez-Bernus A, Romero-Alegría A, Burguillo FJ, Muro A, et al. Medical treatment of cystic echinococcosis: systematic review and meta-analysis. BMC Infect Dis. 2018;18(1):306. doi: 10.1186/s12879-018-3201-y
12. Bouhout T, Majdoubi A, Abdelbassir R, Louchi A. Spleen-preserving surgery for splenic hydatid cyst: a case report. Pan Afr Med J. 2024;47:139. doi: 10.11604/pamj.2024.47.139.43008
13. El Fegoun MCB, Umhang G, Boué F, Grenouillet FE, Harrat Z, Knapp J. Hydatid cyst sampling by FTA Card method for characterizing Echinococcus granulosus sensu lato in Algeria: preliminary results [article in French]. Med Trop Sante Int. 2023;3(3):mtsi.v3i3.2023.416. doi: 10.48327/mtsi.v3i3.2023.416
14. Korkut E, Aksungur N, Öztürk G. A retrospective evaluation of spleen hydatid cyst treatments: the spleen-preserving conservative approach is preferable to splenectomy. Eurasian J Med. 2022;54(2):133-7. doi: 10.5152/eurasianjmed.2022.20367
15. Merad Y, Derrar H, Zeggai A, Bendib SE, Zidane A, Boudjenan L, et al. Primary splenic hydatid cyst an unexpected diagnosis: case report. Ann Med Surg (Lond). 2021;65:102293. doi: 10.1016/j.amsu.2021.102293
16. Prousalidis J, Kosmidis C, Anthimidis G, Fachantidis E, Harlaftis N. Postoperative recurrence of cystic hydatidosis. Can J Surg. 2012;55(1):15-20. doi: 10.1503/cjs.013010
17. Ameur HB, Affes N, Abdelhedi C, Ayed KB, Moussa MB, Zaouche A. Hydatid cyst of the spleen: Tunisian series of 21 cases. Indian J Surg. 2015;77(Suppl 2):515-9. doi: 10.1007/s12262-013-0905-5
18. Cornish ST. Laparoscopic management of isolated splenic hydatid disease in a rural centre: a case report. Cureus. 2023;15(1):e34206. doi: 10.7759/cureus.34206
19. Eris C, Akbulut S, Yildiz MK, Sogutcu N, Yilmaz S. Surgical approach to splenic hydatid cyst: single center experience. Int Surg. 2013;98(4):346-53. doi: 10.9738/INTSURG-D-13-00138.1
20. Alshoabi SA, Alkalady AH, Almas KM, Alnaggar S, Albeladi K, Mandokhail MI, et al. Hydatid disease: a radiological pictorial review of a great neoplasms mimicker. Diagnostics (Basel). 2023;13(6):1127. doi: 10.3390/diagnostics13061127
21. WHO Informal Working Group. International classification of ultrasound images in cystic echinococcosis for application in clinical and field epidemiological settings. Acta Trop. 2003;85(2):253-61. doi: 10.1016/s0001-706x(02)00223-1
22. Arikanoglu Z, Taskesen F, Gumus H, Onder A, Aliosmanoglu I, Gul M, et al. Selecting a surgical modality to treat a splenic hydatid cyst: total splenectomy or spleen-saving surgery? J Gastrointest Surg. 2012;16(6):1189-93. doi: 10.1007/s11605-012-1837-2
23. Semash K, Voskanov M. Diagnostic challenges and treatment approaches for hydatid cysts in atypical localizations. World J Nephrol. 2025;14(3):107955. doi: 10.5527/wjn.v14.i3.107955
24. Rasheed K, Zargar SA, Telwani AA, Khan BA, Wani NA, Dar MA, et al. Hydatid cyst of spleen: a diagnostic challenge. N Am J Med Sci. 2013;5(1):10-20. doi: 10.4103/1947-2714.106184