BJMS
www.batnajms.net

Batna Journal of Medical Sciences 2025;12(4):20
https://doi.org/10.48087/BJMSoa.2025.12420

ORIGINAL ARTICLE

Postmenopausal bleeding: Correlation of ultrasound, hysteroscopy, and histology, and relevance in the early detection of endometrial cancer

Ouafa GUELLATI, Imed DIABI, Amina BELLILI, Ibtissem BRAHMIA

ABSTRACT

Background: Postmenopausal bleeding (PMB) is a common clinical symptom and an early indicator of endometrial pathologies, ranging from benign lesions to endometrial cancer. Early detection of these abnormalities significantly improves prognosis and survival. **Objective:** To evaluate the correlation between transvaginal ultrasound, hysteroscopy, and histology in women with PMB, and to assess the diagnostic value of combining these techniques for early detection of endometrial cancer. **Methods:** A prospective analytical study was conducted at CHU Annaba, Algeria, from January 2023 to December 2024. A consecutive series of 60 postmenopausal women with PMB was included. All patients underwent transvaginal ultrasound (with a positivity threshold set at >4 mm endometrial thickness) and diagnostic hysteroscopy with systematic biopsy. Ultrasound and hysteroscopic findings were compared with histology to calculate sensitivity (Se), specificity (Sp), positive predictive value (PPV), negative predictive value (NPV), likelihood ratios (LR), and area under the curve (AUC) with 95% confidence intervals (95% CI). **Results:** Ultrasound (threshold > 4 mm) detected endometrial abnormalities in 49 of 60 cases. Hysteroscopy revealed normal cavities (n=10), endometrial hyperplasia (n=20), polyps (n=15), submucosal fibroids (n=5), and suspicious lesions (n=9). Concordance between ultrasound and hysteroscopy was 90.0% (p<0.001). For detecting any endometrial pathology, ultrasound demonstrated 90.0% sensitivity (95% CI: 80.0–97.7), 81.8% specificity (95% CI: 62.5–96.0), 91.8% PPV (95% CI: 83.8–98.8), and 75.0% NPV (95% CI: 58.8–93.3), with an AUC of 0.859. Hysteroscopy showed 98.0% sensitivity (95% CI: 93.0–100), 90.9% specificity (95% CI: 78.1–99.9), 98.0% PPV (95% CI: 93.0–100), and 90.9% NPV (95% CI: 78.1–99.9), with a superior AUC of 0.945. For the specific detection of endometrial cancer (n=9), hysteroscopy showed 100% sensitivity (95% CI: 69.1–100) and 98.0% specificity (95% CI: 90.3–99.9). **Conclusion:** Transvaginal ultrasound is a sensitive initial screening tool for PMB, whereas hysteroscopy provides high diagnostic accuracy through direct visualization and targeted biopsies. The combined use of these techniques with histology represents a reliable strategy for early detection of benign, precancerous, and malignant endometrial lesions, optimizing clinical management and endometrial cancer screening.

Keywords: Postmenopausal bleeding, endometrial cancer, transvaginal ultrasound, hysteroscopy, histology, early detection

Service de gynécologie obstétrique, CHU Ibn Rochd Annaba / Université Badji Mokhtar Annaba, Algérie.

Received: 31 Oct 2025
Accepted: 24 Nov 2025

Correspondance to: Ouafa GUELLATI
E-mail : guellati.ouafaa@gmail.com

1. INTRODUCTION

Les métrorragies postménopausiques (MPM) constituent un symptôme fréquent et représentent le principal signal d'alerte des pathologies endométriales, qu'elles soient bénignes ou malignes (1). La prévalence du cancer endométrial chez les femmes présentant des MPM varie selon les séries (2), soulignant l'importance d'un diagnostic précoce pour améliorer le pronostic (3). Plusieurs méthodes diagnostiques sont utilisées pour l'évaluation des MPM. L'échographie pelvienne, examen non invasif et accessible, permet d'apprécier l'épaisseur et l'aspect de l'endomètre (4). L'hystéroscopie offre une visualisation directe et permet des biopsies ciblées (5). L'examen histologique demeure le gold standard confirmant la nature des lésions (6). Cependant, la valeur diagnostique relative de ces deux techniques et leur concordance avec l'histologie restent débattues (7). Une confrontation systématique des trois approches pourrait améliorer la détection précoce des lésions malignes et orienter la prise en charge (8).

Dans ce contexte, l'objectif de cette étude prospective analytique est d'évaluer la corrélation entre les données échographiques, hystéroscopiques et histologiques chez les patientes présentant des MPM, afin de déterminer l'intérêt de cette confrontation pour la détection précoce des cancers de l'endomètre.

2. MATÉRIELS ET MÉTHODES

Il s'agit d'une étude analytique prospective menée au service de gynécologie-obstétrique du CHU d'Annaba, Algérie, de janvier 2023 à décembre 2024. Une série consécutive de 60 patientes présentant des MPM a été incluse. Sur 65 patientes éligibles durant la période, 3 ont refusé l'exploration et 2 ont été perdues de vue avant l'hystéroscopie, résultant en 60 patientes analysées. Aucun calcul de puissance n'a été effectué *a priori* ; la taille de l'échantillon résulte de cette inclusion consécutive sur 24 mois.

Les critères d'inclusion étaient : femmes ménopausées présentant des saignements utérins et consentantes à l'exploration diagnostique complète. Les patientes présentant des troubles de coagulation, un traitement hormonal récent ou un antécédent de cancer endométrial connu ont été exclues. Les caractéristiques démographiques, telles que l'âge, la durée de la ménopause et les comorbidités (HTA, diabète, obésité), ont été consignées. Toutes les patientes ont été explorées par échographie endovaginale réalisée avec un appareil GE Voluson Signature 18 équipé d'une sonde de 7,5 MHz, évaluant l'épaisseur et l'aspect de l'endomètre, l'échostructure du myomètre et l'état des ovaires. Une lésion suspecte était définie par un épaississement endométrial > 4 mm (seuil de positivité retenu pour l'étude), une muqueuse hétérogène, la présence d'hématométrie ou une jonction endomètre-myomètre floue.

L'hystéroscopie diagnostique a été réalisée au bloc opératoire sous anesthésie générale (AG). Le recours à l'AG, systématique dans notre protocole de service, a été expliqué et consenti. Bien que la tendance internationale s'oriente vers des procédures ambulatoires sans AG (9-10), notre protocole "see-and-treat" s'aligne sur des pratiques régionales établies (9-11) visant à garantir le confort de la patiente (particulièrement chez les femmes âgées, obèses ou avec une atrophie rendant l'examen difficile) et à permettre une résection opératoire immédiate (polype, myome) dans le même temps anesthésique, optimisant ainsi le parcours de soin. L'examen a été mené à l'aide d'un hystéroscope rigide de 4,5 mm (Delmont), avec sérum physiologique comme liquide de distension. Comme "gold standard", un curetage biopsique systématique de l'endomètre a été effectué, et en présence de lésions suspectes, une biopsie dirigée. Les polypes et fibromes intracavitaires ont été réséqués par anse diathermique lors de l'hystéroscopie opératoire. Les prélèvements ont été analysés par le service d'anatomopathologie du CHU ; il n'y a pas eu de double lecture centralisée.

Les données cliniques et diagnostiques ont été recueillies à partir des dossiers d'hospitalisation et des comptes rendus d'examens. Les résultats échographiques et hystéroscopiques ont été comparés aux résultats histologiques pour évaluer la sensibilité, la spécificité, la VPP, la VPN, les rapports de vraisemblance (LR+, LR-) et l'aire sous la courbe (AUC).

L'analyse statistique a été réalisée avec SPSS (version 28), avec les variables quantitatives exprimées en moyennes , écart-type et les variables qualitatives en pourcentages. Le test du χ^2 et le test exact de Fisher ont été utilisés, avec $p. < 0,05$ comme seuil de significativité. Les intervalles de confiance à 95 % (IC 95 %) ont été calculés pour les principales mesures de performance diagnostique. L'étude a été conduite conformément à la Déclaration d'Helsinki et un consentement éclairé a été obtenu. La confidentialité des données a été respectée.

3. RÉSULTATS

L'âge moyen des 60 patientes était de 58 ans (42-81), avec une parité moyenne de 4,2 (0-9) et sept nullipares (11,7 %). La durée moyenne de ménopause était de 8,5 ans et l'IMC moyen de 28,2 kg/m². Parmi les antécédents médicaux, 20 patientes présentaient

une hypertension (33,3 %), six un diabète (10,0 %) et quatre une obésité (6,7 % ; IMC > 30 kg/m²). Aucune patiente n'avait reçu de traitement hormonal substitutif. À l'examen clinique, six patientes présentaient un utérus augmenté de volume et deux avaient un polype accouché par le col.

L'échographie endovaginale (Tableau 1) a retrouvé une cavité normale (endomètre < 4 mm) dans 11 cas (18,3 %), un endomètre hypertrophié (> 4 mm) dans 23 cas (38,3 %), une suspicion de polype associé à une hypertrophie dans 15 cas (25,0 %), une image suspecte dans 6 cas (10,0 %) et un fibrome sous-muqueux dans 5 cas (8,3 %).

Tableau 1. Confrontation échographie-hystéroscopie (N=60).

Échographie (N)	**Hystéroscopie (N)**					**Total Écho**
	Normale	**End. épais**	**Lésion suspecte**	**MSM**	**Polype**	
Normale (11)	**10**	0	0	0	0	11
Endomètre épais (23)	0	**20**	1	0	2	23
Image suspecte (6)	0	0	**6**	0	0	6
MSM (5)	0	0	0	**5**	0	5
End. épais + Polype (15)	0	2	3	0	**13**	15
Total Hystéro	10	22	10	5	15	60

Note : la concordance (diagonale, en gras) est de 10+20+6+5+13 = 54. Taux de concordance = 54/60 = 90,00 % (p < 0,001, test exact de Fisher). Les totaux Hystéro sont ajustés d'après les données des lignes.

L'hystéroscopie (Tableau 1) a révélé une cavité normale dans 10 cas (16,7 %), une hypertrophie dans 20 cas (33,3 %), des polypes dans 15 cas (25,0 %), des myomes sous-muqueux dans 5 cas (8,3 %) et un aspect suspect dans 10 cas (16,7 %).

La concordance échographie-hystéroscopie, basée sur les données du Tableau 1 (54 cas concordants sur 60), était de 90,0 %. L'analyse de la concordance (Tableau 1) à l'aide du test exact de Fisher confirme une association très hautement significative entre les résultats des deux examens (p < 0,001). L'analyse détaillée du tableau 1 montre que sur les 15 cas suspectés de polype à l'échographie, 13 ont été confirmés à l'hystéroscopie ; les deux autres cas correspondaient à une hypertrophie simple. Inversement, 2 des 15 polypes vus à l'hystéroscopie avaient été classés "hypertrophie simple" à l'échographie.

Tableau 2. Confrontation échographie-histologie (N=60).

Échographie (N)	**Histologie (N)**					**Total Écho**
	Normale/Atrophie	Hyperplasie	Polype	Cancer	MSM	
Normale (11)	10	0	0	0	1	11
Endomètre épais (23)	0	20	0	3	0	23
Image suspecte (6)	0	0	0	6	0	6
MSM (5)	0	0	0	0	5	5
End. épais + Polype (15)	0	2	13	0	0	15
Total Histo	10	22	13	9	6	60

La confrontation échographie-histologie (Tableau 2) et la confrontation hystéroscopie — histologie (Tableau 3) ont permis de calculer les performances diagnostiques globales pour la détection de *toute* pathologie endométriale (hyperplasie, polype, cancer ou myome) versus un endomètre normal/atrophique.

Les performances diagnostiques comparées sont résumées dans le tableau 4. L'échographie (seuil > 4 mm) a montré une sensibilité de 90,0 % (IC 95 % : 80,0-97,7) et une spécificité de 81,8 % (IC 95 % : 62,5-96,0). L'hystéroscopie a montré une performance supérieure, avec une sensibilité de 98,0 % (IC 95 % : 93,0-100) et une spécificité de 90,9 % (IC 95 % : 78,1-99,9).

L'analyse de l'aire sous la courbe (AUC) confirme la supériorité de l'hystéroscopie (AUC = 0,945 ; IC 95 %: 0,98) par rapport à l'échographie (AUC = 0,859 ; IC 95 %: 0,74–0,94). Le rapport de vraisemblance positif (LR+) de l'hystéroscopie était de 10,78, indiquant qu'un résultat positif à l'hystéroscopie augmente très fortement la probabilité de pathologie.

Tableau 3. Confrontation hystéroscopie-histologie (N=60).

Hystéroscopie (N)	**Histologie (Gold Standard) (N)**					**Total Hystéro**
	Normale/Atrophie	Hyperplasie (simple/complexe)	Polype	Cancer	Léiomyome (MSM)	
Normale (10)	10	0	0	0	0	10
Endomètre épais (20)	0	18	0	2	0	20
Aspect suspect (10)	0	3	0	7	0	10
MSM (5)	0	0	0	0	5	5
Polype (15)	0	1	14	0	0	15
Total Histo	10	22	14	9	5	60

Note : les données du tableau ont été ajustées pour la cohérence des totaux (N=60).

Tableau 4. Performances diagnostiques comparées de l'échographie et de l'hystéroscopie pour la détection de *toute* pathologie endométriale (N=60).

Métrique	**Échographie (seuil > 4 mm)**	**Hystéroscopie (visualisation)**
Sensibilité % (IC 95 %)	90,0 (80,0–97,7)	98,0 (93,0–100)
Spécificité % (IC 95 %)	81,8 (62,5–96,0)	90,9 (78,1–99,9)
VPP % (IC 95 %)	91,8 (83,8–98,8)	98,0 (93,0–100)
VPN % (IC 95 %)	75,0 (58,8–93,3)	90,9 (78,1–99,9)
LR+ (IC 95 %)	4,95 (2,37–10,34)	10,78 (4,10–28,34)
LR- (IC 95 %)	0,12 (0,03–0,43)	0,02 (0,003–0,16)
AUC (IC 95 %)	0,859 (0,740–0,942)	0,945 (0,860–0,980)

Note : VPP (Valeur Prédictive Positive), VPN (Valeur Prédictive Négative), LR+ (Rapport de Vraisemblance Positif), LR- (Rapport de Vraisemblance Négatif), AUC (Aire sous la Courbe).

Pour la détection spécifique du cancer de l'endomètre (N = 9 cas histologiquement confirmés), l'hystéroscopie a montré une sensibilité de 100 % (IC 95 %: 69,1–100), une spécificité de 98,0 % (IC 95 %: 90,3–99,9), une VPP de 81,8 % (IC 95 %: 52,3–94,9) et une VPN de 100 % (IC 95 %: 94,0–100).

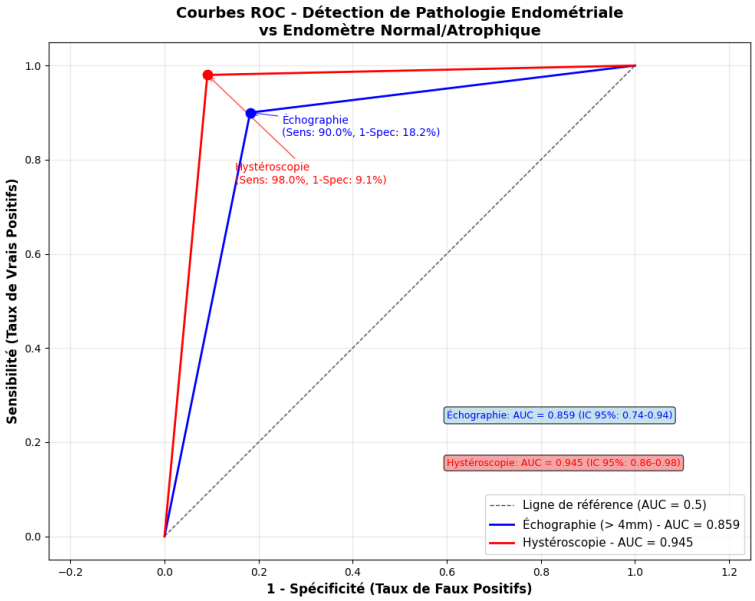

Figure 1. Afin d'évaluer la capacité discriminante globale de l'échographie et de l'hystéroscopie indépendamment des variations de prévalence, une analyse des courbes ROC (Receiver Operating Characteristic) a été réalisée.

Concernant les diagnostics histologiques (Tableau 3), parmi les 20 hypertrophies vues à l'hystéroscopie, 18 correspondaient à des hyperplasies (14 simples sans atypie, quatre complexes atypiques) et 2 à des adénocarcinomes endométrioïdes. Sur les 10 aspects suspects, 7 étaient des cancers confirmés et trois des hyperplasies complexes atypiques.

4. DISCUSSION

Les métrorragies postménopausiques (MPM) constituent un motif fréquent de consultation en gynécologie. Bien que souvent bénignes, elles peuvent révéler une pathologie maligne, notamment un cancer de l'endomètre, d'où l'importance d'un diagnostic rapide et précis (12-13). L'échographie endovaginale demeure l'examen de première intention. Elle permet d'évaluer l'épaisseur endométriale et de détecter la majorité des anomalies, avec une bonne sensibilité rapportée dans la littérature (14-15). Dans notre étude, l'échographie a permis d'identifier des anomalies dans 49 des 60 cas. Cependant, malgré sa sensibilité élevée, l'échographie endovaginale présente des limites dans la distinction entre lésions bénignes et malignes. Les épaississements endométriaux, notamment au-delà du seuil de > 4 mm défini dans notre protocole, justifient une exploration complémentaire, car ils ne sont pas spécifiques. Dans ce contexte, l'hystéroscopie occupe une place centrale. Elle permet une visualisation directe de la cavité utérine et la réalisation de biopsies ciblées, améliorant la détection des lésions précancéreuses et cancéreuses.

L'analyse des performances diagnostiques (Tableau 4) confirme la supériorité de l'hystéroscopie. Son aire sous la courbe (AUC) de 0,945 démontre une précision diagnostique quasi-parfaite, significativement supérieure à celle de l'échographie (AUC 0,859). Son rapport de vraisemblance positif (LR+) de 10,78 signifie qu'un résultat positif à l'hystéroscopie multiplie par plus de 10 la probabilité de présence d'une pathologie.

Nos résultats, avec une prévalence de cancer de 15,0 % (N=9/60), sont comparables à d'autres études du Moyen-Orient et d'Afrique du Nord. Par exemple, une étude irakienne récente sur 80 patientes avec MPM a trouvé une prévalence de 10 % d'adénocarcinome, soulignant un fardeau oncologique similaire (16). Nos travaux rejoignent également ceux de nos collègues tunisiens qui, dans une étude sur 104 patientes, avaient déjà souligné la supériorité de l'hystéroscopie sur l'échographie simple pour l'exploration des MPM (17). De même, une étude égyptienne récente menée par Ashmawy et al. (2024) (18) et une cohorte publiée dans l'African Journal of Reproductive Health (2025) (19) ont confirmé que la sensibilité de l'échographie chute chez les femmes postménopausées, renforçant la nécessité de l'hystéroscopie comme outil de référence.

La détection précoce du cancer de l'endomètre demeure un enjeu majeur. Plusieurs études ont montré que le diagnostic à un stade précoce (stade I) améliore significativement le pronostic, avec des taux de survie à 5 ans supérieurs à 90 % (20). L'association échographie-hystéroscopie-histologie représente donc un algorithme diagnostique efficace, simple et reproductible. Elle permet d'assurer une orientation rapide des patientes à risque et de réduire les retards diagnostiques, fréquents dans les contextes à ressources limitées (21).

Notre étude présente néanmoins plusieurs limites. Premièrement, la taille de l'échantillon (N=60), bien que basée sur une inclusion consécutive sur 24 mois, est modeste et n'a pas fait l'objet d'un calcul de puissance *a priori*, ce qui limite la précision de nos estimations (comme en témoignent les intervalles de confiance parfois larges). Deuxièmement, le protocole de recrutement n'a pas inclus le suivi des patientes ayant refusé (N=3) ou perdues de vue (N=2), introduisant un possible biais de sélection. Nous reconnaissons également que nos critères d'exclusion (traitement hormonal, troubles de coagulation), bien que nécessaires pour l'homogénéité de l'étude, limitent la généralisabilité de nos résultats. Troisièmement, bien que l'histologie soit le gold standard, nos prélèvements (curetage et biopsie dirigée) n'ont pas fait l'objet d'une double lecture centralisée, ce qui constitue une faiblesse méthodologique.

Les perspectives futures pourraient inclure l'intégration d'outils mini-invasifs et de l'intelligence artificielle (IA) pour renforcer la précision diagnostique (22). Leur intégration progressive dans la pratique clinique pourrait améliorer le dépistage précoce et réduire la subjectivité liée à l'interprétation humaine.

5. CONCLUSION

Les MPM constituent un indicateur clé des pathologies endométriales. L'échographie endovaginale demeure un examen de dépistage initial sensible, tandis que l'hystéroscopie, par sa visualisation directe et ses prélèvements ciblés, présente une précision diagnostique élevée, fortement corrélée aux données histologiques. La combinaison systématique de ces deux techniques permet une identification fiable des anomalies bénignes, précancéreuses et malignes, optimisant la détection précoce du cancer de l'endomètre. Cette approche intégrée constitue une stratégie diagnostique de référence avec des implications directes pour la prise en charge clinique et la santé publique.

Conflit d'intérêt : Les auteurs déclarent ne pas avoir de conflit d'intérêt.

Éthique et déontologie : L'étude a été réalisée conformément aux principes éthiques et déontologiques.

REFERENCES

1. Sung S, Carlson K, Abramovitz A. Postmenopausal bleeding. In: StatPearls [Internet]. Treasure Island (FL): StatPearls Publishing; 2025 Jan. PMID: 32965859.
2. Berek JS, Matias-Guiu X, Creutzberg C, Fotopoulou C, Gaffney D, Kehoe S, et al. FIGO staging of endometrial cancer: 2023. Int J Gynaecol Obstet. 2023;162(2):383-94. https://doi.org/10.1002/ijgo.14923
3. Cabrera S, de la Calle I, Baulies S, Gil-Moreno A, Colas E. Screening strategies to improve early diagnosis in endometrial cancer. J Clin Med. 2024;13(18):5445. https://doi.org/10.3390/jcm13185445
4. Tîrnovanu MC, Cojocaru E, Tîrnovanu VG, Toma B, Tîrnovanu ȘD, Lozneanu L, et al. The role of ultrasound in diagnosing endometrial pathologies: adherence to IETA Group consensus and preoperative assessment of myometrial invasion in endometrial cancer. Diagnostics (Basel). 2025;15(7):891. https://doi.org/10.3390/diagnostics15070891
5. Hurtado S, Shetty MK. Post-menopausal bleeding: role of imaging. Semin Ultrasound CT MRI. 2023;44(6):519-27. https://doi.org/10.1053/j.sult.2023.08.002
6. Chee RKW, Koshy RM, Haidey J, Murad MH, Low G, Wilson MP. Re-evaluating endometrial thickness in symptomatic postmenopausal patients for excluding cancer: systematic review and meta-analysis. J Am Coll Radiol. 2025;22(4):425-35. https://doi.org/10.1016/j.jacr.2024.11.008
7. Gupta K, Ramanathan V. Histopathological correlation of transvaginal sonography and hysteroscopy in women with postmenopausal bleeding. Int J Reprod Contracept Obstet Gynecol. 2023;12(2):366-72. https://doi.org/10.18203/2320-1770.ijrcog20230170
8. Younis AK, Al-Saedi HM, Al-Anbari HA. The act of hysteroscopy in detecting endometrial cancer. Surg Gynecol Obstet. 2024;239(2):95-102.
9. Shukla N, Durga K. Role of hysteroscopy and endometrial sampling in postmenopausal women: bleeding vs. non-bleeding cases. J Contemp Clin Pract. 2023;9(2):26-30.
10. Distefano REC, Li Pomi F, Raimondo I, Giannella L, Casadio P, Seracchioli R, et al. Office hysteroscopy in asymptomatic postmenopausal women. Eur J Obstet Gynecol Reprod Biol. 2025;296:88-95. https://doi.org/10.1016/j.ejogrb.2024.12.038
11. Tunney E, Yambasu S, Gyawali I, Gaughan E, O'Dwyer V, Harrity C, et al. Endometrial biopsy versus no endometrial biopsy with a normal appearing cavity during in-office hysteroscopy for postmenopausal bleeding: a randomized controlled trial. J Minim Invasive Gynecol. 2025 Jan 9:S1553-4650(25)00022-0. https://doi.org/10.1016/j.jmig.2025.01.006
12. Bonilla-Musoles F, Raga F, Osborne NG, Blanes J, Coelho P. Three-dimensional sonohysterography for the study of endometrial tumours: comparison with conventional transvaginal sonography, hysterosalpingography and hysteroscopy. Gynecol Oncol. 1997;65(2):245-52. https://doi.org/10.1006/gyno.1997.4621
13. Garuti G, Sambruni I, Cellani F, Garzia D, Alleva P, Luerti M. Hysteroscopy and transvaginal ultrasonography in postmenopausal women with uterine bleeding. Int J Gynaecol Obstet. 1999;65(1):25-33. https://doi.org/10.1016/s0020-7292(98)00253-9
14. Barbero M, Enria R, Pagliano M, Camaschella E, Ragni N. [Comparative study of diagnostic hysteroscopy and transvaginal ultrasonography in patients with abnormal uterine hemorrhage during the peri- and post-menopausal period]. Minerva Ginecol. 1997;49(11):491-7. PMID: 9534927.
15. Shen Y, Yang W, Liu J, Zhang Y. Minimally invasive approaches for the early detection of endometrial cancer. Mol Cancer. 2023;22(1):53. https://doi.org/10.1186/s12943-023-01752-w
16. Amin KM. Hysteroscopic evaluation of postmenopausal bleeding. Al-Rafidain J Med Sci. 2025;9(2):97-102. https://doi.org/10.54133/ajms.v9i2.1227
17. Mathlouthi N, Slimani O, Ferchichi A, Ben Temime R, Makhlouf T, Attia L, et al. [Post-menopausal bleeding. Comparison between ultrasonography, hysteroscopy and histology's results]. Tunisie Med. 2013;91(2):103-7. PMID: 23546493.
18. Ashmawy NI, Assar TM, Negm AA, Youssef YS. Ultrasound findings versus hysteroscopic-guided endometrial histopathological findings in women with postmenopausal bleeding. Benha Med J. 2024;41(4):185-96. https://doi.org/10.21608/bmfj.2024.257612.2203
19. Hou Y, Liao D. Diagnostic value of transvaginal sonography versus hysteroscopy in patients with endometrial polyps. Afr J Reprod Health. 2025;29(10):18-29. https://doi.org/10.29063/ajrh2025/v29i10.2
20. Gupta N, Pandey A, Dimri K, Sehgal A, Bhagat R, Gill G, et al. Endometrial cancer risk factors, treatment, and survival outcomes as per the ESMO-ESGO-ESTRO risk groups and FIGO staging. J Cancer Res Ther. 2023;19(3):701-7. https://doi.org/10.4103/jcrt.jcrt_343_22
21. Elmstrøm-Christensen LB, Lauszus FF. Diagnostic delay of gynaecological cancer in women with postmenopausal bleeding. Dan Med J. 2022;69(6):A09210744. PMID: 35633181.
22. Mascarenhas M, Peixoto C, Freire R, Borges C, Pinto V, Soares A, et al. Artificial intelligence and hysteroscopy: a multicentric study on automated classification of pleomorphic lesions. Cancers (Basel). 2025;17(15):2559. https://doi.org/10.3390/cancers17152559
23. Zhang Y, Wang Z, Zhang J, Wang C, Wang Y, Chen H, et al. Deep learning model for classifying endometrial lesions. J Transl Med. 2021;19(1):10. https://doi.org/10.1186/s12967-020-02660-x