BJMS
www.batnajms.net

Batna Journal of Medical Sciences 2025;12(4):13
https://doi.org/10.48087/BJMSoa.2025.12413

ORIGINAL ARTICLE

Pterygium Management, A New Approach. Report Of 203 Cases And Literature Review

Nadir GHEDJATI[1], Saad LEBOUKHE[2]

ABSTRACT

Pterygium is a conjunctival-elastic neoformation of the ocular surface, known since antiquity and preferentially affecting certain populations. Although its etiology remains unknown, ultraviolet radiation appears to play a major role in the development of pterygium. Its treatment is surgical, but recurrence remains the most serious complication. The main objective of our study is to evaluate the efficacy of a new and promising technique in the treatment of pterygium, combining pterygium excision, circumferential tenonectomy, intraoperative application of low-dose (0.02%) mitomycin C, and limbal conjunctival autograft. We conducted a prospective interventional study in the ophthalmology department of Ouargla, involving a series of 185 patients with primary (93.8%) and recurrent (6.2%) pterygia. Among these patients, 110 (59%) had unilateral pterygium and 75 (41%) had bilateral pterygium. A total of 203 pterygia were operated on using the above-mentioned surgical technique. The prevalence was estimated at 7.98% in a young population (mean age of 33.05 ± 9.78 years), with a clear male predominance (29:1). Surgical management using this technique resulted in a reduction in corneal astigmatism and an improvement in visual acuity ($p < 0.001$). We noted a recurrence rate of 0%, without any major complications, within a mean follow-up time of 14.25 ± 2.91 months.

Keywords: Pterygium, recurrence, tenonectomy, mitomycin C, limbal conjunctival autograft.

1. Service des urgences médico-chirurgicales de l'hôpital Amir Mohamed Ben Aissa, Oran, Algérie.
2. Service d'ophtalmologie de l'hôpital Amir Mohamed Ben Aissa, Oran, Algérie.

Received: 30 Sep 2025
Accepted: 07 Nov 2025

Correspondance to: Nadir GHEDJATI
E-mail : nadirghedjati@hotmail.com

1. INTRODUCTION

Le ptérygion est une pathologie de la surface oculaire, fréquemment rencontrée en pratique ophtalmologique, connue depuis l'Antiquité, et touchant certaines populations de façon préférentielle. Dénommé ainsi à cause de sa forme, car, étymologiquement, ce terme vient du grec « pteros », qui signifie « petite aile » [1]. Selon Coster, le ptérygion est une énigme ophtalmique et en 2018, Petrayevsky l'a qualifié comme l'un des problèmes modernes de l'ophtalmologie [2, 3].

Bien que l'étiologie exacte du ptérygion reste incertaine, l'exposition prolongée aux ultraviolets (UV) est considérée comme le facteur majeur impliqué dans sa pathogénie [4]. Ainsi, plusieurs théories physiopathologiques ont été proposées, mais les plus admises sont : lathéorie de l'implication des UV, dans laquelle l'effet Coroneo explique la localisation nasale préférentielle du ptérygion et les dommages des cellules souches limbiques (CSL) [5]. La théorie du déficit en CSL [6] qui est soutenue par de nombreuses preuves biologiques et cliniques [6] : la faiblesse intrinsèque des réserves en cellules souches du limbe naso-temporal ; la déficience limbique totale (absence de CSL) entraine une invasion conjonctivale sur 360° ; des études immunohistochimiques ont montré que l'origine du ptérygion est un déficit en CSL ; la greffe limbo-conjonctivale donne moins de récidive par rapport à la greffe conjonctivale seule.

La théorie tumorale ; dans laquelle les auteurs ont proposé que le ptérygion puisse représenter un état précancéreux de l'épithélium conjonctival. Cette lésion présente donc des caractéristiques biologiques communes avec les tumeurs, qui sont [7] : la prolifération cellulaire incontrôlée ; l'envahissement de la cornée ; la récidive postopératoire, le rôle du gène p53 et l'oncogène K-ras démontré ; le meilleur résultat après utilisation des antimitotiques (mitomycine C).

Le traitement préventif du ptérygion consiste à se protéger, essentiellement, des UV et des microtraumatismes [8]. Les anti-inflammatoires et les larmes artificielles semblent jouer un rôle dans la réduction du taux de récidive du ptérygion [8]. La majorité des auteurs s'accordent sur le fait que le traitement curatif du ptérygion est avant tout chirurgical et que la gêne esthétique est une indication opératoire suffisante [9]. Actuellement, il existe plus de 150 techniques chirurgicales dans le traitement du ptérygion, pouvant être réparties en deux groupes : premièrement, l'excision sans greffe tissulaire : l'excision simple ou avec rapprochement conjonctival est une technique à bannir ; car, elle présente un taux de récidive très important, pouvant atteindre 100 % [8, 10]. L'excision avec déviation de la tête du ptérygion est une technique simple et rapide ; mais elle présente un taux de récidive assez important, supérieur à 25 %, avec un aspect inesthétique [11]. L'excision avec glissement d'un seul lambeau conjonctival ou par translation de deux lambeaux conjonctivaux est associée à un taux de récidive pouvant atteindre 30 % [12]. En 2016, Tabouret a proposé une nouvelle technique ; par résection sélective de la capsule de Tenon, le taux de récidive a été de 11,2 % [13]. Deuxièmement, l'excision avec greffe tissulaire ; dans l'excision avec greffe du tissu conjonctival ; l'excision avec greffe dermo-épidermique et l'excision avec greffe de muqueuse buccale ont été abandonnées, essentiellement, à cause de leur aspect inesthétique [14]. Utilisée seule, la greffe de membrane amniotique (GMA) est associée à un taux de récidive assez important et elle doit être combinée à une greffe du limbe [15].

L'excision avec greffe conjonctivale est associée à un taux de récidive entre 4,6 % et 13 % [16]. En 2008, Hirst a proposé une nouvelle variante (technique PERFECT) [17] ; malgré un taux de récidive proche de zéro, cette technique n'est pas parfaite, car elle est difficile, douloureuse, et surtout associée à une diplopie transitoire postopératoire. Enfin, l'excision avec greffe de matériel biodégradable, Madrazo a rapporté un taux de récidive de 5 % [1]. Dans l'excision avec greffe du tissu cornéen, l'autogreffe limbo-conjonctivale, par inclusion du tissu limbique dans la greffe conjonctivale, vise à restaurer la barrière limbique déficiente, avec un taux de récidive allant de 0 à 15 %. En 2014, Dr. Dr BOULANEB au CHU Annaba, a rapporté un taux de récidive de 4,6 % [18].

La Mitomycine C a été utilisée pour la première fois, avec succès, dans le traitement du ptérygion au Japon en 1965 [19]. Sa dose optimale n'est pas encore connue ; allant de 0,02 % à 0,05 % [19]. Mais la majorité des auteurs s'accordent sur le fait que son utilisation peropératoireest considérée comme la méthode optimale, avec pas ou peu de complications postopératoires. Plusieurs combinaisons thérapeutiques ont été utilisées, avec des taux de récidive de plus en plus faibles [20-23]. Enfin, nous proposons une nouvelle combinaison thérapeutique, qui est basée sur la tétrade : excision du ptérygion ; ténonectomie circonférentielle ; application peropératoire de la MMC 0,02 % pendant 2 minuteset autogreffe limbo-conjonctivale.

2. MATÉRIEL ET MÉTHODES

Afin de démontrer l'efficacité et l'innocuité de cette technique chirurgicale, nous avons réalisé une étude descriptive, monocentrique, à recrutement prospectif, au niveau du service d'ophtalmologie de l'hôpital de Ouargla, entre 2018 et 2021. La taille minimale de l'échantillon (n) a été calculée selon la formule suivante : : $n = \varepsilon 2\ p\ q / i2$; $\varepsilon = 1,96$; $p = 10.2$ % ; $q = 1- p$; $i = 0.05$. Ainsi, le nombre de cas nécessaire est de 141 cas.

Dans notre étude, et pour des raisons purement statistiques, chaque ptérygion pris en charge est considéré comme un cas séparé. En effet, chaque patient porteur de ptérygion bilatéral, répondant aux critères de sélection, est compté double (deux cas).

Le recrutement des patients a été effectué, en respectant des critères de sélection bien étudiés. Sont inclus dans notre étude tous les patients se présentant durant la période de recrutement, âgés de plus de 18 ans et présentant un ptérygion évolutif, uni- ou bilatéral, primaire ou récidivant. Les critères de non-inclusion sont la présence d'une pathologie de la surface oculaire avec des signes d'insuffisance limbique, une pathologie auto-immune, un glaucome ou une hypertonie oculaire ajustée ≥ 21 mmHg, une infection oculaire active, des antécédents de traumatismes cornéens graves et les patients refusant la chirurgie.

Parmi les 185 patients inclus, 110, soit 59 %, sont porteurs de ptérygion unilatéral et 75, soit 41 %, sont porteurs de ptérygion bilatéral, avec des formes primaires (93,8 %) et récidivantes (6,2 %). Finalement, 203 ptérygions répondant aux critères de sélection ont été opérés selon la technique sus-citée. Selon la classification anatomique de Cornand, 90 % des ptérygions de notre étude sont de stade II (invasion cornéenne de 2 à 4 mm), 2,3 % sont de stade III (plus de 4 mm) et 7,7 % sont de stade I.

Après un examen clinique et paraclinique méthodique, le patient est préparé pour la chirurgie. Après installation et mise en condition, on procède à la technique chirurgicale proprement dite, qui contient quatre temps : premièrement, l'excision du ptérygion ; avec

infiltration sous-conjonctivale de l'anesthésique local ; incision conjonctivale arciforme ; désinsertion conjonctivale ; dissection de la lésion fibro-vasculaire de l'épisclère ; résection centripète du corps ptérygial et dissection de la tête du ptérygion de la surface cornéenne, détachant la lésion en monobloc, qui est conservée au formol. Deuxièmement, une ténonectomie circonférentielle de 2 à 4 mm du côté limbique et de 4 à 6 mm du côté caronculaire, au-delà des bords conjonctivaux. Troisièmement, une application de la MMC 0,02 % pendant 2 minutes : en épargnant le limbe, suivie d'un lavage abondant au sérum physiologique. Quatrièmement, une autogreffe limboconjonctivale ; d'abord, un prélèvement du greffon limboconjonctival ; avec détermination de la taille du greffon, infiltration sous-conjonctivale de l'anesthésique local ; la désinsertion conjonctivale seule, jusqu'au limbe ; l'incision cornéenne superficielle au couteau n° 11, parallèle au limbe, et à 1-2 mm de ce dernier, et la désinsertion conjonctivale est poursuivie au couteau Crescent, jusqu'au détachement du greffon en monobloc.

Ensuite, on procède à la fixation du greffon limboconjonctival ; avec transposition du greffon vers la zone d'exérèse se fait en respectant son orientation initiale, le greffon est fixé au monofilament 10-0, avec un ancrage épiscléral et un enfouissement des points. Lesite donneur est laissé à nu et une application d'une pommade antibiotique-corticoïde et un pansement oculaire. Un traitement médical postopératoire à base d'antibiotiques, d'anti-inflammatoires et de mouillants est prescrit. Le suivi postopératoire dure au moins 12 mois après chirurgie avec ablation du fil à J15. Aucun patient n'a été perdu de vue lors du suivi.

L'analyse finale des données a été effectuée essentiellement sur le logiciel Epi info version 6 et accessoirement sur le logiciel Microsoft® Excel®, de Microsoft Office Professionnel Plus 2019. Les tests statistiques utilisés sont le test Khi-2 de Pearson, le test de Student (*t*) et le test ANOVA (*F*).

3. RÉSULTATS

L'âge moyen des 185 patients recrutés a été de 33,05 ± 9,78 ans(extrêmes de 19 et 80 ans), avec une nette prédominance masculine (29:1). La meilleure acuité visuelle corrigée (MAVC) moyenne préopératoire des patients a été de + 0,1 ± 0,8 logMAR (≈ 0,9 décimale), avec des extrêmes de + 1 et 0 logMAR (entre 0,1 et 1 décimale). L'astigmatisme cornéen moyen préopératoire a été de 1,05 ± 1,17 dioptries. Dans notre étude, parmi les 203 ptérygions opérés, on retrouve 194 ptérygions primaires (95,6 %) et 9 ptérygions récidivants (4,4 %).

Tous les patients ont été opérés par le même chirurgien, en pratiquant la technique chirurgicale sus-citée, avec un délai de suivi moyen de 14,25 ± 2,91 mois. Tous les patients ont bénéficié d'une anesthésie topique (par instillation de l'Oxybuprocaïne collyre) associée à une anesthésie locale (par injection intra-lésionnelle de la Médicaïne 2 %).

La durée moyenne des interventions chirurgicales est de 57,79 ± 9,56 min avec des extrêmes de 45 et 95 min. Pour les ptérygions primaires, la durée moyenne est de 56,26 ± 7,20 min avec des extrêmes de 45 min et 65 min. Pour les ptérygions récidivants, la durée moyenne est de 87,22 ± 5,09 min avec des extrêmes de 80 min et 95 min.

À l'examen du J1 postopératoire, les patients se plaignaient surtout de picotements (28,07 %). Par ailleurs, 7,38 % avaient une sensation d'inconfort, et 5,4 % avaient des douleurs locales minimes qui ont cédé spontanément et rapidement. À l'examen clinique, trois œdèmes de greffon, et deux infections locales ont été constatés et traités (Tableau 1).

Tableau 1. Examen à J1 postopératoire.

Résultats	Nombre	(%)
Douleurs	11	5.4
Inconfort	15	7.38
Picotement	57	28.07
Vitalité du greffon	202	99.5
Rétraction du greffon	00	0.0
Déhiscence du greffon	00	0.0
Œdème du greffon	03	1.5
Infection locale	02	1.0
Hémorragie sous conjonctivale	15	7.38
Intégration au limbe (+)	201	99.0
Cicatrisation du site de prélèvement (+)	202	99.5

À l'examen du J15 postopératoire ; deux cas de granulome conjonctival (Figure 1a) et un cas de bourrelet inflammatoire au site du prélèvement (Figure 1b) ont été constatés (Tableau 2).

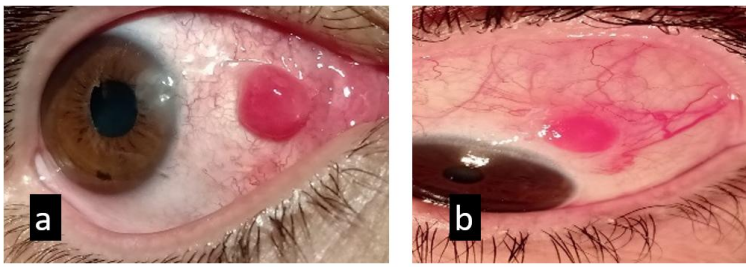

Figure 1. Examen du J1 postopératoire.
(a) : Granulome conjonctival.
(b) Bourrelet inflammatoire au site du prélèvement

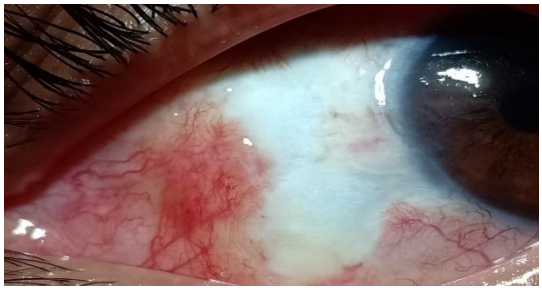

Figure 2. Amincissement épiscléral.

Tableau 2. Examen à J15 postopératoire.

Résultats	Nombre	(%)
Vitalité du greffon	203	100
Rétraction du greffon	01	0.5
Déhiscence du greffon	00	0.0
Œdème du greffon	08	3.9
Infection locale	05	2.4
Hémorragie sous conjonctivale	07	3.4
Amincissement scléral	00	0.0
Granulome conjonctival	02	1.0
Intégration au limbe (+)	201	99.0
Ré-épithélialisation cornéenne totale	201	99.0
Ulcération cornéenne périphérique	02	1.0
Amincissement cornéen	00	0.0
Cicatrisation du site de prélèvement (+)	202	99.5
Bourrelet inflammatoire au site de prélèvement	01	0.5

À l'examen du J30 postopératoire ; un seul cas d'amincissement épiscléral a été enregistré et traité (Figure 2), sans aucune récidive du ptérygion (Tableau 3).

Tableau 3. Examen à J30 postopératoire

Résultats	Nombre	(%)
Vitalité du greffon	203	100
Œdème du greffon	00	0.0
Infection locale	00	0.0
Hémorragie sous conjonctivale	03	1.5
Granulome conjonctival	04	2.0
Kyste conjonctival	00	0.0
Amincissement épiscléral	01	0.5
Amincissement cornéen	00	0.0
Ulcération cornéenne périphérique	02	1.0
Intégration au limbe (+)	203	100
Cicatrisation du site de prélèvement (+)	203	100
Récidive	00	0.0

À l'examen de trois mois postopératoires ; on remarque une restitution normale de l'amincissement épiscléral, sans aucune récidive du ptérygion (Tableau 4).

Tableau 4. Examen à 3 mois postopératoires.

Résultats	Nombre	(%)
Infection locale	00	0.0
Hémorragie sous-conjonctivale	00	0.0
Granulome conjonctival	03	1.5
Kyste conjonctival	05	2.5
Amincissement épiscléral	00	0.0
Amincissement cornéen	00	0.0
Ulcération cornéenne périphérique	00	0.0
Intégration au limbe (+)	203	100
Insuffisance limbique	00	0.0
Cicatrisation du site de prélèvement (+)	203	100
Récidive	00	0.0

À l'examen de 6 mois postopératoire ; la MAVC postopératoire moyenne a été de 0 ± 1,2 logMAR (≈ 0,97 décimale) ($p < 0,001$) et l'astigmatisme cornéen moyen postopératoire a été de 0,82 ± 0,63 dioptrie ($p < 0,001$). Par ailleurs, on note quatre cas d'opacités cornéennes périphériques, avasculaires et sans retentissement fonctionnel, sans aucune récidive (0,0 %) du ptérygion (Tableau 5).

Tableau 5. Examen à 6 mois postopératoires.

Résultats	Nombre	(%)
Amincissement scléral	00	0.0
Amincissement cornéen	00	0.0
Opacité cornéenne	04	2.0
Récidive	00	0.0

À l'examen de 12 mois postopératoires ; aucune récidive du ptérygion n'a été observée (0,0 %), un aspect esthétique normal pour la majorité des cas (Figure 3), et la majorité des patients opérés ont été très satisfaits du résultat postopératoire (Tableau 6).

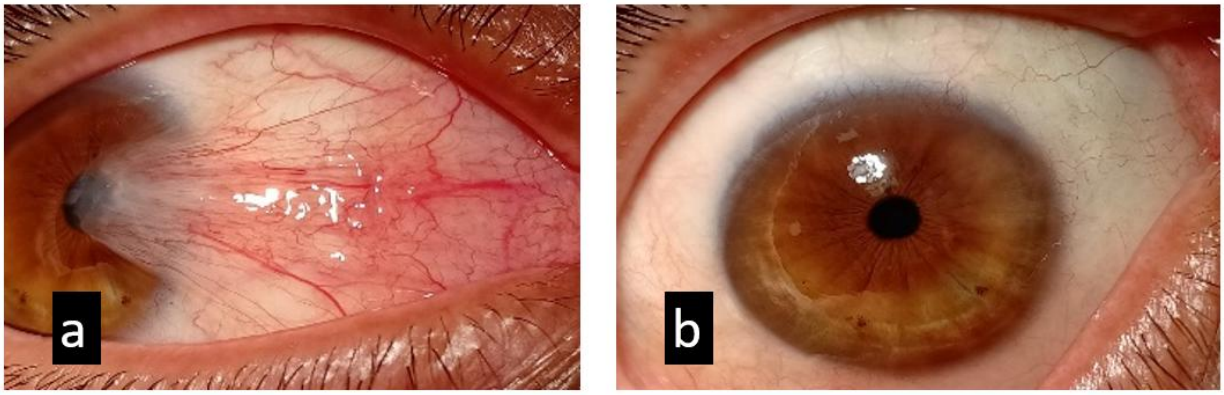

Figure 3. Aspect du ptérygion : avant (a) et 12 mois après chirurgie (b).

Tableau 6. Examen à 12 mois postopératoire.

Résultats	Nombre	(%)
Amincissement scléral	00	0.0
Amincissement cornéen	00	0.0
Récidive	00	0.0

4. DISCUSSION

Le principal critère de jugement de notre technique a été le taux de récidive postopératoire du ptérygion ; selon la classification de Prabhasawat de 1997 [15]. Durant ces vingt dernières années, quelques études ont utilisé la triade : excision du ptérygion, application de la mitomycine C en peropératoire et autogreffe limbo-conjonctivale, avec des taux de récidive très bas. En revanche, deux études seulement ont utilisé la tétrade : excision du ptérygion, ténonectomie limitée, mitomycine C (MMC) 0,02 % en peropératoire et autogreffe limboconjonctivale (AGLC), mais avec quelques particularités pour chacune [24, 25], qui les différencient des nôtres. Ainsi, notre étude se distingue par un effectif plus important (203 ptérygions), une application peropératoirede la mitomycine C à faible dose (0,02 %) pendant une courte durée (2 minutes) et un suivi moyen supérieur à 12 mois (14,25 ± 2,91 mois) (Tableau 7).

Tableau 7. Taux de récidive du ptérygion.

Auteur	Année	N	Technique	Suivi mois	Récidive %
Kawano et al.	2011	50	- Excision - Ténonectomie - MMC 0.02 % pendant 3 min - AGLC séparée	19.2 ± 5.6	0.0
da Costa Paula	2017	35	- Excision - Ténonectomie - MMC 0.025 % pendant 5 min - AGLC	1-6	0.0
Notre série	2021	203	- Excision - Ténonectomie - MMC 0.02 % pendant 2 min - AGLC	14.25 ± 2.91	0.0

Dans notre étude, la MAVC postopératoire moyenne a été supérieure à 0,6 (échelle décimale) dans la quasi-totalité des cas, 99,5 %. Ce résultat excellent est dû à l'effet de l'excision du ptérygion, mais aussi à la MAVC initiale assez élevée. En effet, la MAVC s'est améliorée chez 77 patients (37,9 %), est restée stable chez 119 patients (58,6 %) et s'est dégradée chez 7 patients (3,4 %) seulement ($p < 0,001$) ; en accord avec les résultats de nombreuses études [18, 26]. De même, on a observé une diminution statistique--ment significative de l'astigmatisme cornéen après chirurgie ($p < 0,001$) ; en accord avec les données de nombreuses études [18, 27-31]. Enfin, on a constaté un taux de récidive de 0, sans aucune complication grave, menaçant l'intégrité anatomique et fonctionnelle du globe oculaire.

Dans la littérature, les études utilisant la tétrade sus-citée sont au nombre de deux [24 ; 25] ; mais la nôtre se distingue par un échantillon plus important et une durée d'application de la mitomycine C 0,02 % plus courte (2 minutes). Jusqu'aujourd'hui, par ses détails techniques, notre procédure est unique, associant excision du ptérygion, ténonectomie sélective de 2 mm à 4 mm, application peropératoire de la mitomycine C 0,02 % pendant 2 minutes et autogreffe limboconjonctivale fixée par des points séparés au monofilament 10.0. En revanche, notre étude comporte des biais ; d'abord, un biais de sélection lié essentiellement au caractère monocentrique du recrutement. Par ailleurs, le nombre de patients recrutés et opérés (203 yeux opérés), bien qu'il dépasse très

largement le nombre obligatoire statistiquement (n = 141 cas), reste faible par rapport au flux important des patients porteurs de ptérygions, qu'on n'a pas pu prendre en charge. Cela est lié essentiellement à la survenue de la pandémie COVID-19, qui a perturbé nos activités de consultation et de chirurgie et a constitué un danger menaçant la vie des patients, mais aussi du personnel médical, paramédical et administratif.

5. CONCLUSION ET PERSPECTIVES

Il est d'intérêt de retenir les points suivants : le ptérygion est une pathologie de la surface oculaire, survenant chez l'adulte jeune avec une nette prédominance masculine. C'est une pathologie fréquente en Algérie, notamment dans la région du Sud-Est du pays, où l'exposition excessive aux ultraviolets et le climat désertique, chaud, sec et poussiéreux, favorisent la survenue, parfois précoce, de cette pathologie énigmatique. Les nouvelles données immuno-histopathologiques ont totalement changé l'ancien concept étiopathogénique du ptérygion, qui a été longtemps décrit comme une simple lésion dégénérative chronique, vers une nature proliférative et inflammatoire de la lésion, envahissant la cornée à travers une zone spécifique de déficience en cellules souches limbiques. Le traitement du ptérygion est avant tout chirurgical. De nombreuses techniques ont été proposées, mais elles se heurtaient à un obstacle majeur, qui est la récidive postopératoire, générant ainsi une lésion plus agressive que le ptérygion primaire. En s'appuyant sur des bases théoriques et pratiques solides, nous offrons aux patients souffrant de ptérygions une combinaison thérapeutique nouvelle et prometteuse, qui allie simplicité, efficacité et innocuité. Et qui mérite, très probablement, d'être inscrite dans l'arsenal thérapeutique de cette pathologie et d'être proposée comme une nouvelle alternative dans la prise en charge d'une pathologie qui a longtemps caché ses mystères.

Consentement des patients : L'étude a été conduite conformément à la déclaration d'Helsinki et l'anonymat des patients a été respecté.

Competing interests: The authors declare that they have no competing interest.

Funding: This research received no external funding.

REFERENCES

1. Oudanane S. Efficacité des anti-VEGF dans le traitement des ptérygions : à propos de 14 cas [thèse]. Rabat: Faculté de Médecine; 2012.
2. Coster D. Pterygium – an ophthalmic enigma. Br J Ophthalmol. 1995;79(4):304-5. doi: 10.1136/bjo.79.4.304
3. Petrayevsky AV. Surgical treatment of pterygium. Vestn Oftalmol. 2018;134(1):85-8. doi: 10.17116/oftalma2018134185-88
4. Di Girolamo N. Signalling pathways activated by ultraviolet radiation: role in ocular and cutaneous health. Curr Pharm Des. 2010;16(12):1358-75. doi: 10.2174/138161210791033858
5. Kwok LS, Kuznetsov VA, Ho A, Coroneo MT. Prevention of the adverse photic effects of peripheral light-focusing using UV-blocking contact lenses. Invest Ophthalmol Vis Sci. 2003;44(4):1501-7. doi: 10.1167/iovs.02-0562
6. Di Girolamo N, Chui J, Coroneo MT, Wakefield D. Pathogenesis of pterygia: role of cytokines, growth factors and matrix metalloproteinases. Prog Retin Eye Res. 2004;23(2):195-228. doi: 10.1016/j.preteyeres.2004.02.002
7. Clear AS, Chirambo MC, Hutt MS. Solar keratosis, pterygium, and squamous cell carcinoma of the conjunctiva in Malawi. Br J Ophthalmol. 1979;63(2):102-9. doi: 10.1136/bjo.63.2.102
8. Sarda V, Gheck L, Chaine G. Ptérygions. In: Rapports de la Société Française d'Ophtalmologie. Paris: Elsevier Masson; 2009.
9. Cornand G. Pterygium: clinical course and treatment. Rev Int Trach Pathol Ocul Trop Sub-Trop Santé Publique. 1989;66:31-108.
10. Flament J, Weber M. Etat actuel du traitement du ptérygion. J Fr Ophtalmol. 1993;16(6-7):401-10.
11. Staz L. Modification and extension of the McReynolds' operation for pterygium. Br J Ophthalmol. 1945;29(4):193-6. doi: 10.1136/bjo.29.4.193
12. Bilge AD. Comparison of conjunctival autograft and conjunctival transposition flap techniques in primary pterygium surgery. Saudi J Ophthalmol. 2018;32(2):110-3. doi: 10.1016/j.sjopt.2017.11.006
13. Tabouret E, Petellat F, Robert P, Benayoun Y. Traitement chirurgical du ptérygion par exérèse élective de la capsule de Tenon. J Fr Ophtalmol. 2016;39(7):626-31. doi: 10.1016/j.jfo.2016.03.005
14. Cornand G. Le ptérygion. Évolution et traitement. Rev Int Trachome. 1989;3-4:26-76.
15. Prabhasawat P, Barton K, Burkett G, Tseng SC. Comparison of conjunctival autografts, amniotic membrane grafts, and primary closure for pterygium excision. Ophthalmology. 1997;104(6):974-85. doi: 10.1016/s0161-6420(97)30197-3

16. Narsani AK, Jatoi SM, Gul S, Dabir SA. Treatment of primary pterygium with conjunctival autograft and mitomycin C. A comparative study. J Liaquat Uni Med Health Sci. 2008;7(4):184-7.
17. Hirst LW. Prospective study of primary pterygium surgery using pterygium extended removal followed by extended conjunctival transplantation. Ophthalmology. 2008;115(10):1663-72. doi: 10.1016/j.ophtha.2008.03.012
18. Boulaneb F, Chachoua L. Ptérygion au CHU Annaba : Etude épidémiologique, clinique et traitement par greffe limboconjonctivale [thèse]. Annaba: Faculté de Médecine; 2014.
19. Murakami M, Mori S, Kunitomo N. Studies on pterygium: Part 4, a treatment of pterygium by Mitomycin-C installation. Acta Soc Ophthalmol Jpn. 1969;67:601-7.
20. Lam DS, Wong AK, Fan DS, Chew S, Kwok PS, Tso MO. Intraoperative mitomycin C to prevent recurrence of pterygium after excision. A 30-month follow-up study. Ophthalmology. 1998;105(5):901-5. doi: 10.1016/s0161-6420(98)95036-7
21. Thakur SKD, Khaini KR, Panda A. Role of low dose mitomycin C in pterygium surgery. Nepal J Ophthalmol. 2012;4(1):203-5. doi: 10.3126/nepjoph.v4i1.5865
22. Paracha Q, Ayoob M, Dawood Z, Mirza SA. Recurrence rate with use of intraoperative Mitomycin-C versus Conjunctival Autograft following pterygium excision. Pak J Med Sci. 2014;30(6):1243-6. doi: 10.12669/pjms.306.5699
23. Kamil Z, Bokhari SA, Rizvi F. Comparison of Conjunctival Autograft and Intraoperative Application of Mitomycin-C in Treatment of Primary Pterygium. Pak J Ophthalmol. 2011;27(4):221-5.
24. Kawano H, Kawano K, Sakamoto T. Separate limbal-conjunctival autograft transplantation using the inferior conjunctiva for primary pterygium. Oman J Ophthalmol. 2011;4(3):123-6. doi: 10.4103/0974-620X.91270
25. da Costa Paula C, Julio G, Campos P, Pujol P, Asaad M. Effects of mitomycin C in early conjunctival inflammation after pterygium surgery. Curr Eye Res. 2017;42(5):696-701. doi: 10.1080/02713683.2016.1250276
26. Bhargava P, Kochar A, Ali Khan N, Chandak A, Kumawat S, et al. Comparison of pre-operative and post-operative astigmatism and visual acuity after pterygium excision followed by sutureless and gluefree conjunctival autograft. Int J Biomed Res. 2015;6(10):800-4. doi: 10.7439/ijbr.v6i10.2599
27. Tomidokoro A, Miyata K, Sakaguchi Y, Samajima T, Tokunaga T, Oshika T. Effects of pterygium on corneal spherical power and astigmatism. Ophthalmology. 2000;107(8):1568-71. doi: 10.1016/s0161-6420(00)00189-9
28. Stern G, Lin A. Effect of pterygium excision on induced corneal topographic abnormalities. Cornea. 1998;17(1):23-7. doi: 10.1097/00003226-199801000-00005
29. Errais K, Bouden J, Mili-Boussen I, Anane R, Beltaif O, Meddeb Ouertani A. Effect of pterygium surgery on corneal topography. Eur J Ophthalmol. 2008;18(2):177-81. doi: 10.1177/112067210801800203
30. Razmjoo H, Vaezi MH, Peyman A, Koosha N, Mohammadi Z, Alavirad M. The effect of pterygium surgery on wavefront analysis. Adv Biomed Res. 2014;3:196. doi: 10.4103/2277-9175.140642
31. Sadhu J, Rathi G, Ahir HD, Pandya NN. Alteration in corneal astigmatism after pterygium excision surgery. Int J Res Med. 2015;4(4):168-70.