BJMS
www.batnajms.net

Batna Journal of Medical Sciences 2025;12(4):34
https://doi.org/10.48087/BJMSoa.2025.12434

CASE REPORT

Intrauterine fetal death after traumatic uterine rupture

Nabyla FEGHOUL[1], Zakaria SEOUDI[2]

ABSTRACT

Traumatic injuries to the pregnant uterus are rare, and penetrating injuries are even more uncommon. Penetrating abdominal trauma during pregnancy presents multiple challenges, including the evaluation and management of two potential victims and the risk of devastating complications that compromise both maternal and, particularly, fetal prognosis. We describe the case of a woman in her twenties who sustained a penetrating abdominal stab wound during pregnancy, resulting in uterine perforation and intrauterine fetal death at 21 weeks of gestation.

Keywords: trauma, penetrating wounds, uterine rupture, pregnancy, psychiatric.

1. Department of Gynecologic Surgery & Obstetrics. Zéralda University Hospital. Faculty of Medicine. Algiers 1 University. Algeria. 2. Department of General, Oncologic & Emergency Surgery. Douera University Hospital. Faculty of Medicine. Blida1 University. Algeria.

Received: 18 Oct 2025
Accepted: 19 Nov 2025

Correspondance to: Nabyla FEGHOUL
E-mail : nabyla.feghoul@gmail.com

1. INTRODUCTION

Les traumatismes survenant au cours de la grossesse constituent des événements rares en milieu clinique, affectent 5 à 7 % de l'ensemble des femmes enceintes [1]. Parmi ceux-ci, les traumatismes pénétrants représentent environ 2 % du large spectre étiologique observé, dont près de 23 % sont des plaies par arme blanche [2]. Les femmes enceintes victimes de traumatismes présentent des répercussions spécifiques, avec des lésions susceptibles de compromettre leur pronostic vital ainsi que celui du fœtus. La mortalité maternelle et fœtale d'origine non obstétricale peut respectivement atteindre 10 % et 70 %, quel que soit le mécanisme en cause [3]. La rupture utérine (RU) post-traumatique est une complication obstétricale extrêmement rare [4]. Bien que ce contexte soit le plus souvent le résultat d'actions de violence d'autrui, il est parfois secondaire à des comportements autodestructeurs et à des blessures d'automutilation délibérée [1]. Même si une planification préalable de la prise en charge n'est pas toujours possible, il demeure essentiel que les prestataires de soins soient sensibilisés à la nécessité d'une collaboration interdisciplinaire étroite lors de la prise en charge d'une femme enceinte victime d'un traumatisme abdominal autodestructeur lié à un trouble psychiatrique, afin d'optimiser les issues maternelles et fœtales [3,5].

Ce rapport constitue une ressource pédagogique précieuse pour les praticiens, attirant l'attention sur un cas rare et inattendu de mort fœtale in utero à 21 semaines d'aménorrhée, survenue à la suite d'une rupture utérine traumatique de l'utérus gravide, compliquée d'une protubérance du cordon ombilical. Le traumatisme était consécutif à une plaie pénétrante d'automutilation délibérée par arme blanche, survenue dans un contexte de trouble psychiatrique. Nous présentons ici notre expérience clinique et en avons tiré une analyse enrichie par une revue de la littérature pertinente, afin de contribuer à une meilleure compréhension et à une prise en charge optimale de ce type de situation exceptionnelle.

2. OBSERVATION

Une femme de 23 ans nous a été transférée en urgence dans notre service à la suite d'une plaie abdominale autoinfligée par arme blanche. Selon les témoignages de ses proches, la patiente était enceinte de 21 semaines d'aménorrhée et présentait, depuis son divorce survenu deux mois auparavant, un état dépressif marqué, caractérisé par des épisodes de tristesse intense et des crises de larmes récurrentes liées à un sentiment de désespoir quant à son avenir. Elle avait été retrouvée poignardée dans la cuisine, puis transportée en urgence vers un hôpital voisin où les premiers soins comprenant le parage et la suture de la plaie abdominale, ainsi que les premières explorations cliniques et échographiques ont été réalisés. Lors de son évaluation, une échographie abdomino-pelvienne associée à une échographie obstétricale (Figure 1A) a mis en évidence : une grossesse monofœtale intra-utérine non évolutive (absence d'activité cardiaque), un placenta en place, sans zone de décollement identifiable, un liquide amniotique hyperéchogène évoquant un contenu hématique, une solution de continuité au niveau du fond utérin, compatible avec une perforation utérine et un épanchement intrapéritonéal anéchogène de faible abondance au niveau du cul-de-sac de Douglas.

La patiente a été soumise à une tomodensitométrie (TDM) abdomino-pelvienne avec injection de produit de contraste, dont les résultats ont révélé la présence d'un point d'impact sous-cutané, correspondant à une petite collection au niveau de la région ombilicale paramédiane gauche. Cette lésion était responsable d'un défaut myométrial à l'origine d'un saignement intra-utérin, associé à une fine lame liquidienne intra-péritonéale, sans signe de saignement ni de lésion d'organe plein identifiable (Figure 1B, 1C).

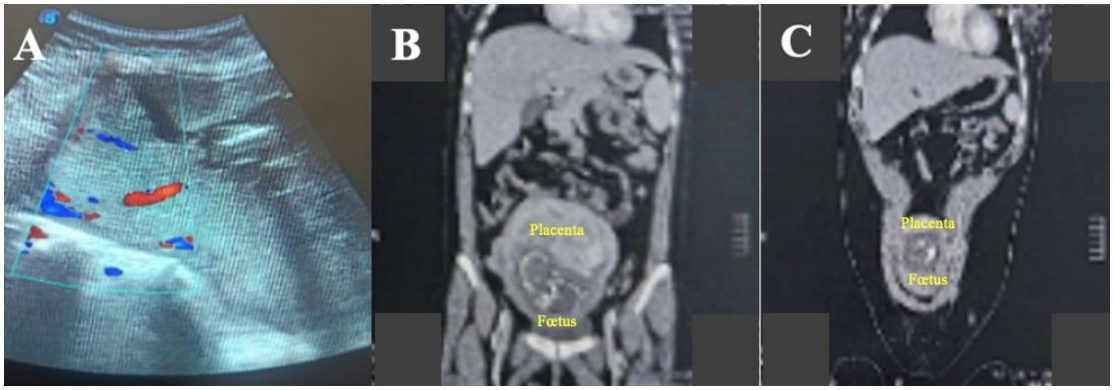

Figure 1. Photos des examens radiologiques. Image échographique transabdominale (A). TDM montrant le fœtus avec un placenta aux limites floues (A) Vue coronale. (B) Vue sagittale.

À son arrivée, l'évaluation clinique initiale rapide a révélé une patiente consciente, orientée et présentant un stress psychologique marqué, exprimant des idées d'autodévalorisation. L'état hémodynamique était stable, avec des constantes vitales normales : fréquence cardiaque à 90 battements par minute, tension artérielle de 136/80 mm Hg et fréquence respiratoire à 22 cycles par minute. L'examen local a mis en évidence une plaie suturée en regard du flanc gauche de l'ombilic (Figure 2), associée à une sensibilité pelvienne nette. Les analyses biologiques se sont révélées sans anomalies significatives. La patiente a reçu un traitement antibiotique intraveineux (céfazoline et métronidazole) et, dans le cadre des préparatifs préopératoires, une évaluation psychiatrique urgente a été sollicitée afin d'assurer la sécurité de la patiente.

Figure 2. Plaie abdominale par arme blanche suturée chez la patiente enceinte.

Après optimisation rapide, la patiente a été conduite au bloc opératoire, où une laparotomie exploratrice a été réalisée sous anesthésie générale. L'exploration a permis de constater la présence d'une quantité de sang (200 millilitres), sans contenu intestinal ni urinaire, et de découvrir une plaie utérine de 3 cm associée à une protubérance intrapéritonéale du cordon ombilical (Figure 3A, 3B). Heureusement, aucune lésion des organes environnants n'a été observée. Il a alors été décidé de procéder à une évacuation utérine par hystérotomie segmentaire arciforme, permettant l'extraction d'un fœtus décédé de sexe féminin d'environ 400 g. Une hystérorraphie avec reprise réparatrice de la plaie au fil résorbable ont été effectuées à l'aide de fil résorbable (figure 3C). L'état de la patiente était stable et aucune drogue vasoactive ou transfusion sanguine n'a été administrée. Les pertes sanguines totales ont été estimées à 350 millilitres. En postopératoire immédiat, la patiente a été mise sous traitement antidépresseur (Zoloft une gélule à 50 mg par jour et Largactil buvable 4 %, 10 gouttes deux fois par jour) associé à une psychothérapie de soutien. Elle a continué l'antibiothérapie, avec une prescription d'hématiniques (l'hémoglobine postopératoire était de 9,1 g/dL, et l'hématocrite à 27,5 %) et également un traitement préventif des accidents thromboemboliques veineux. L'évolution a été favorable, sans complication, et elle a pu quitter l'hôpital au cinquième jour postopératoire.

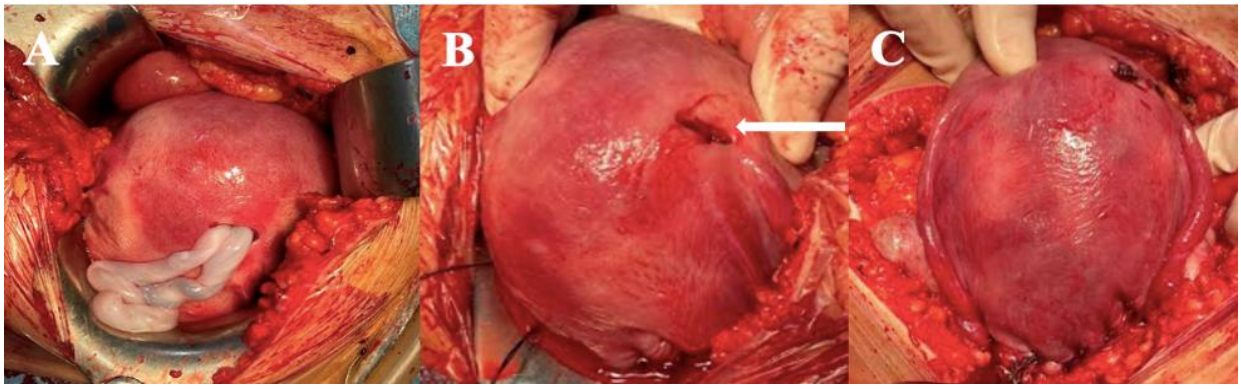

Figure 3. Photos peropératoires. (A) Utérus gravide avec protubérance intrapéritonéale du cordon ombilical à travers la plaie utérine. (B) Une perforation utérine fundique (flèche blanche). (C) L'utérus après réparation.

Le jour de sa sortie, la patiente a été orientée pour une expertise psychiatrique, elle était invitée à un suivi posthospitalier et un consentement éclairé a été recueilli de la patiente et de ses parents pour la publication de ce rapport. Nous avons jugé nécessaire de solliciter le consentement de la famille en raison de l'absence d'une évaluation cognitivo-comportementale complète des idées et du comportement autodestructeur et des capacités de jugement de la patiente. Bien que les proches aient aussi reçu des instructions, la patiente ne s'est pas présentée pour le suivi. Des sources indirectes ont révélé qu'elle a volontairement accepté une hospitalisation psychiatrique.

3. DISCUSSION

Bien que rare dans le contexte clinique, 0,4 % de toutes les patientes enceintes nécessitant une hospitalisation pour traitement de blessures [5]. Les femmes enceintes victimes d'un traumatisme peuvent présenter la possibilité de graves lésions sous-jacentes impliquant des dommages maternels et fœtaux importants, même si certaines blessures peuvent initialement paraître mineures ou subtiles [6]. En raison des caractéristiques anatomiques et physiologiques particulières de la grossesse, l'incidence des lésions est plus importante dans cette population et elle augmente significativement à mesure que la grossesse progresse, quel que soit le mécanisme de la lésion. [3-6,7]. Parmi les diverses modalités de blessures, les traumatismes pénétrants représentent le groupe le plus important de probabilité de lésion fœtale directe [8]. Toutefois, les traumatismes par arme blanche ont été très rarement observés dans la littérature [8]. La RU traumatique représente environ 10 % de tous les cas de RU [9] et 1 % de l'ensemble des événements traumatiques pendant la grossesse comportant une complication obstétricale grave avec un impact et un risque élevé d'issues fœtales défavorables [10]. En effet, la mortalité fœtale rapportée dans ce contexte peut atteindre 100 % des cas [10]. Comparée aux cas publiés, notre observation illustre un scénario atypique d'association d'une perforation utérine et de protubérance intra-péritonéale du cordon ombilical survenue à 21 semaines suite à un traumatisme pénétrant direct de l'abdomen et, par conséquent, le risque élevé de mortalité fœtale était attendu. Le diagnostic de RU repose principalement sur l'examen clinique, la surveillance du rythme cardiaque fœtal et l'échographie abdominale [11]. Au cœur de la discussion, certaines décisions, comme la nécessité d'une imagerie médicale

ionisante, peuvent s'avérer difficiles et la question pertinente d'inquiétudes concernant le risque de l'exposition du fœtus viable aux rayonnements est souvent posée lors de l'évaluation des patientes enceintes traumatisées nécessitant des examens d'imagerie, en particulier la tomodensitométrie avec injection de produit de contraste reconnue comme une modalité diagnostique importante [12]. De ce point de vue, et si on pensait jusqu'à présent que la grossesse devrait empêcher la réalisation d'une imagerie diagnostique médicalement indiquée, il est important de reconnaître que les bénéfices pour la santé de la mère l'emportent et priment la santé et les faibles risques pour le fœtus. Cependant, il convient dans la mesure du possible de protéger le fœtus viable et de toujours utiliser la dose de rayonnement la plus faible possible [13,14]. De ce fait, les principes d'évaluation des traumatismes restent les mêmes pour les patientes gravides que celles non gravides [13,15]. Dans le présent cas, cette combinaison a établi le diagnostic d'une grossesse non viable avec forte probabilité de RU et la TDM a permis un bilan lésionnel optimal. Comme l'incidence du contexte est faible, l'approche thérapeutique de ces situations particulièrement inhabituelles de lésions de RU traumatique reste un défi intimidant en tenant compte de l'existence de deux vies et en l'absence de norme universelle pour la prise en charge de la RU [16,17]. L'action chirurgicale peut aller des techniques de réparation avec ou sans ligature des trompes à une hystérectomie subtotale ou totale [17]. Un point important à considérer dans ces modèles est la nécessité d'une prise en charge individualisée adaptée à la condition clinique de chaque patiente, ainsi qu'à la viabilité fœtale, l'analyse du type et de la localisation des lésions et le souhait de fertilité future [17]. Dans notre cas, lorsque la patiente s'est présentée à notre centre, son état était déjà évalué et sécurisé. Considérant la mort fœtale avec une plaie fundique sans aucune lésion associée, nous avons procédé à une évacuation utérine du fœtus décédé et à une réparation de la perforation utérine sans hystérectomie. La prise en compte des aspects psychiatriques préexistants est aussi importante que la gestion du traumatisme physique [18]. Dans ce cas, la patiente a reçu un diagnostic de trouble psychotique aigu, condition nécessitant une évaluation, une intervention pharmacologique et de soutien psychiatrique périopératoire complètes. Alors que les preuves continuent d'évoluer après des années d'exploration, des stratégies de prise en charge multidisciplinaire selon un modèle de soins intégrés sont primordiales pour assurer un espace de prise en charge sécurisé [14,17].

4. CONCLUSION

Ce recueil de cas inattendu met en évidence que la rupture traumatique de l'utérus gravide reste une complication maternelle et fœtale grandement désastreuse. La prise en charge des traumatismes chez les femmes enceintes nécessite une approche multidisciplinaire énergique adaptée au cas par cas. Ce rapport prolonge également les travaux antérieurs sur l'importance des campagnes de sensibilisation plus larges pour être attentifs aux signes des troubles psychiatriques périnataux afin de garantir un dépistage précoce des femmes à risque chez lesquelles une intervention précoce peut être bénéfique.

Competing interests: The authors declare that they have no competing interest.

Funding: This research received no external funding.

REFERENCES

1. Dolińska-Kaczmarek K, Burchardt B, Aurast Z, Ambrosius F, Szubert S, Rzepczyk S, et al. Uterine Penetrating Wounds in Pregnant Women-Review and Case Study. J Clin Med. 2025 Jan 26;14(3):800. doi: 10.3390/jcm14030800
2. Molina GA, Aguayo WG, Cevallos JM, Salazar KB, Alvear DC, Torres DS, et al. Prenatal gunshot wound, a rare cause of maternal and fetus trauma, a case report. Int J Surg Case Rep. 2019;59:201-4. doi: 10.1016/j.ijscr.2019.05.034
3. Abid S, Toumi D, Abdelmoula G, Mezni N. Fetal demise due to stab wound with umbilical cord transection: a case report. Pan Afr Med J. 2025 Jun 4;51:32. doi: 10.11604/pamj.2025.51.32.47368
4. Bansal YS, Kumar S, Rao MG, Gupta A. Intrauterine Fetal Death in Gunshot Injury to the Gravid Uterus: Forensic Perspective. J Clin Diagn Res. 2015 Aug;9(8):HD01-2. doi: 10.7860/JCDR/2015/13967.6333
5. Aquino CAF, Banal-Silao MJB. Thoracoabdominal impalement injury during pregnancy. BMJ Case Rep. 2021 Aug 17;14(8):e244463. doi: 10.1136/bcr-2021-244463
6. Mahmood I, Abdelrahman H, Hakim S, Abdulla MAE, Jejanandan M, Al-Thani H. A multidisciplinary approach to rescue a full-term pregnant and her fetus after blunt abdominal trauma: A case report and literature review. J Surg Case Rep. 2022 Dec 9;2022(12):rjac559. doi: 10.1093/jscr/rjac559
7. Park FS, Nahmias J, Shin J, Burruss S, Smith MJ, Inaba K. Trauma, firearms, and pregnancy: Beyond the cushion. Surg Open Sci. 2025 Apr 17;26:22-6. doi: 10.1016/j.sopen.2025.04.003
8. Genc S, Ozalp M, Aydın E, Ozgenc O, Zorlu D, Ocakoglu G, et al. Trauma in pregnancy: An analysis of the adverse perinatal outcomes and the injury severity score. Ulus Travma Acil Cerrahi Derg. 2023 Sep;29(9):1039-50. doi: 10.14744/tjtes.2023.21533
9. Kaggwa H, Deogratious E, Ndiwalana BR, Ojakaa G, Natukwatsa D, Kimuli D. Traumatic Uterine Rupture in Second Trimester: Two Departments, Two Patients, Two Survivors. Int J Womens Health. 2025 Jan 28;17:185-8. doi: 10.2147/IJWH.S501521

10. Jeon S, Park S, Oh S, Yang J, Jeong Y, Kim J, et al. Ruptured uterus in a 36-week pregnant patient with hemorrhagic shock after blunt trauma in Korea: a case report. J Trauma Inj. 2023 Sep;36(3):281-5. doi: 10.20408/jti.2022.0070
11. Azouz I, Souissi B, Ayadi M, Drissi A, Hafsi W, Bouassida M. Traumatic uterine rupture: A rare complication of vehicle accidents. Radiol Case Rep. 2024 Feb 29;19(5):1994-7. doi: 10.1016/j.radcr.2024.02.020
12. MacDermott R, Berger FH, Phillips A, Hickey M, Leonard M, Moore A. Initial Imaging of Pregnant Patients in the Trauma Bay-Discussion and Review of Presentations at a Level-1 Trauma Centre. Diagnostics (Basel). 2024 Jan 26;14(3):276. doi: 10.3390/diagnostics14030276
13. Qamar SR, Green CR, Ghandehari H, Chung A, Burbridge B, Gray PD. CETARS/CAR Practice Guideline on Imaging the Pregnant Trauma Patient. Can Assoc Radiol J. 2024 Nov;75(4):743-50. doi: 10.1177/08465371241254966
14. Appelbaum RD, Yorkgitis B, Rosen J, Carrick MM, Myers JG, Salottolo K, et al. Trauma in pregnancy: A systematic review, meta-analysis, and practice management guideline from the Eastern Association for the Surgery of Trauma. J Trauma Acute Care Surg. 2025 Aug 1;99(2):298-309. doi: 10.1097/TA.0000000000004661
15. Burruss S, Jebbia M, Nahmias J. Pregnancy and trauma: What you need to know. J Trauma Acute Care Surg. 2025 Feb 1;98(2):190-6. doi: 10.1097/TA.0000000000004478
16. Stokes SC, Rubalcava NS, Theodorou CM, Dicker RA, Cohen MJ, Spain DA. Recognition and management of traumatic fetal injuries. Injury. 2022 Apr;53(4):1329-44. doi: 10.1016/j.injury.2022.01.037
17. Woldeyes WS, Amenu D, Segni H. Uterine Rupture in Pregnancy following Fall from a Motorcycle: A Horrid Accident in Pregnancy-A Case Report and Review of the Literature. Case Rep Obstet Gynecol. 2015;2015:715180. doi: 10.1155/2015/715180
18. De Backer K, Pali A, Challacombe FL, Easter A, Howard LM. Women's experiences of attempted suicide in the perinatal period (ASPEN-study) - a qualitative study. BMC Psychiatry. 2024 Apr 3;24(1):255. doi: 10.1186/s12888-024-05686-3