BJMS
www.batnajms.net

Batna Journal of Medical Sciences 2025;12(4):29
https://doi.org/10.48087/BJMSoa.2025.12429

CASE REPORT

# Rapunzel Syndrome: Multidisciplinary Management – A Case Report

Amel BOUGUERRA[1], Djamila Djahida BATOUCHE[2,3], Zakaria Zoheir ADDOU[2], Nourreddine CHADLI[2,4]

**ABSTRACT**

Rapunzel syndrome is a rare form of gastric trichobezoar that extends into the small intestine, most diagnosed in adolescent girls with compulsive disorders such as trichotillomania and trichophagia. We report the case of a 13-year-old girl treated at the University Hospital of Oran, highlighting the anesthetic, surgical, and psychiatric aspects of her management. The patient presented with chronic abdominal pain, recurrent vomiting, and progressive weight loss. Imaging revealed a large trichobezoar extending to the jejunum. Preoperative optimization included rehydration, correction of electrolyte imbalances, and nutritional support. Laparoscopic extraction was performed under general anesthesia, with careful airway management due to the risk of aspiration. Postoperative care involved intensive monitoring, gradual refeeding, multimodal analgesia, and early psychiatric intervention to prevent recurrence. This case underscores the importance of a multidisciplinary approach to optimize patient outcomes.

**Keywords:** Rapunzel syndrome; trichobezoar; trichophagia; trichotillomania; pediatric anesthesia; laparoscopy; multidisciplinary management.

1. Service anesthésie réanimation pédiatrique – néonatale EHUOran. 2. Faculté de médecine Oran 1. 3. Laboratoire de recherche LERMER Université Oran 1. 4. Service de chirurgie générale et laparoscopique EHU Oran

**Received:** 28 Jul 2025
**Accepted:** 08 Nov 2025

**Correspondance to**: Amel BOUGUERRA
E-mail : amel.bouguerra@yahoo.fr

## 1. INTRODUCTION

Le syndrome de Rapunzel est une entité clinique rare et spectaculaire, décrite pour la première fois par Vaughan et al. en 1968, caractérisée par la présence d'un trichobézoard gastrique dont l'extension se prolonge au-delà du pylore, pouvant atteindre le duodénum, l'intestin grêle et, plus rarement, le côlon [1]. Le terme fait référence au personnage de conte des frères Grimm, Rapunzel, connue pour sa longue chevelure, en allusion à la nature du matériel constituant la masse intraluminale.

Ce syndrome représente une forme particulière de bézoard, conglomérat intra-digestif constitué de matières non digestibles. Dans le cas du trichobézoard, le matériau principal est constitué de cheveux, parfois associés à des fibres textiles ou alimentaires [2]. Le mécanisme physiopathologique implique l'ingestion répétée de cheveux (trichophagie), qui s'agglomèrent progressivement dans l'estomac sous l'effet des mouvements péristaltiques et des sécrétions gastriques. Les cheveux, indigestibles et lisses, résistent à la dégradation enzymatique et s'entrelacent pour former une masse compacte, qui prend graduellement la forme de la cavité gastrique. Lorsque le volume augmente, une extension à travers le pylore survient, définissant le syndrome de Rapunzel [3].

Sur le plan épidémiologique, cette affection touche majoritairement les adolescentes (90 % des cas décrits) et plus rarement les enfants ou les jeunes adultes [4]. Elle est presque toujours associée à des troubles psychiatriques ou comportementaux : trichotillomanie (arrachage compulsif de cheveux), troubles obsessionnels compulsifs, retard mental, états dépressifs, anxiété chronique ou antécédents de traumatismes psychologiques [5, 6]. Dans de rares cas, la trichophagie peut être un comportement isolé, non associé à une trichotillomanie manifeste.

Le tableau clinique est souvent insidieux et polymorphe, ce qui explique que le diagnostic soit fréquemment retardé. Le diagnostic repose sur une combinaison d'éléments cliniques, radiologiques et endoscopiques. Les signes d'appel sont généralement non spécifiques : douleurs abdominales chroniques, vomissements, anorexie et perte pondérale. [7-9]

La prise en charge est multidisciplinaire, associant chirurgiens pédiatres, anesthésistes réanimateurs, pédiatres, nutritionnistes et pédopsychiatres. L'extraction chirurgicale par laparotomie est la technique la plus courante, bien que la laparoscopie puisse être envisagée dans des cas sélectionnés [10]. Un suivi psychiatrique prolongé est essentiel pour prévenir la récidive, qui survient dans environ 20 % des cas si le trouble compulsif persiste [11].

En raison de sa rareté, de sa présentation clinique trompeuse et de son retentissement médico-psychologique, le syndrome de Rapunzel demeure un défi diagnostique et thérapeutique. Sa reconnaissance précoce et sa gestion coordonnée sont essentielles pour réduire la morbidité et prévenir les récidives.

## 2. OBSERVATION

Une patiente de 13 ans, sans antécédents médicaux particuliers, a été admise pour douleurs abdominales chroniques, vomissements alimentaires persistants et amaigrissement progressif. Elle déclarait une trichotillomanie et une trichophagie depuis trois ans, exacerbées par le stress scolaire. À l'examen, on retrouvait une masse épigastrique ferme et indolore, sans autre anomalie.

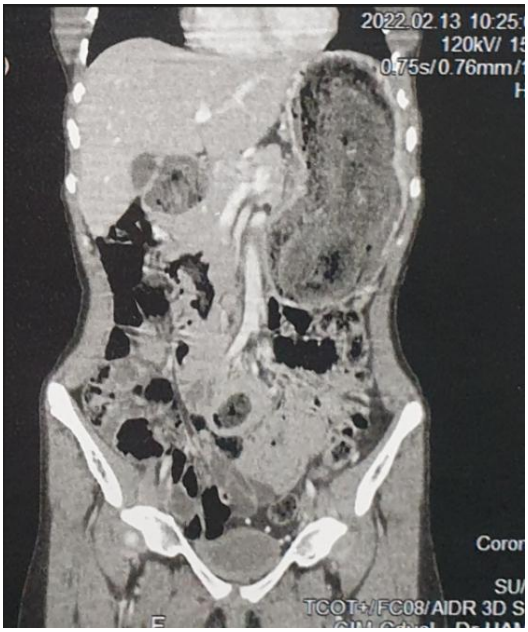


**Figure 1.** coupe sagittale TDM montrant l'extension gastrique

**Figure 2.** coupe axiale révélant une masse piliforme.

Nos investigations étaient comme suit : l'échographie abdominale réalisée le (03/02/2022) a révélé une masse hyperechogène de 8 cm. La TDM abdomino-pelvienne réalisée le (13/02/2022) objectivait une volumineuse formation hétérogène avec bulles gazeuses occupant l'estomac et se prolongeant vers le duodénum et le jéjunum, suggestive d'un syndrome de Rapunzel (figures 1 et 2). La fibroscopie digestive réalisée le (19/02/2022) après un jeûne de six heures a confirmé la présence d'un trichobézoard géant.

La prise en charge anesthésique se déroulait en 3 étapes :

*À l'admission en réanimation*, la phase préopératoire objectivait : poids : 32 kg ; Taille : 150 cm ; IMC : 14,2 kg/m². Constantes vitales à l'admission : TA 95/60 mm Hg, FC 102 battements/min, $SpO_2$ 99 % AA, température 36,8 °C. Bilan biologique complet : $Na^+$ 137 mEq/L, $K^+$ 3,1 mEq/L, $Cl^-$ 104 mEq/L, glycémie 0,82 g/L, urée 0,22 g/L, créatinine 4 mg/L, albumine 28 g/L, CRP 5 mg/L, hémogramme normal. Score ASA : II. Évaluation nutritionnelle : score Z-score IMC -2,8 DS (dénutrition modérée à sévère).

Le protocole était ainsi : une réhydratation IV et correction des électrolytes et perfusion d'albumine à 20 % (1 g/kg) sous surveillance de l'ionogramme sanguin et de la fonction rénale, une mise en place d'une sonde nasogastrique pour réintroduction progressive d'une alimentation liquide fractionnée pour éviter tout vomissement en débutant par 1000 calories par jour et administration des IPP (oméprazole 20 mg IV/j), pour éviter un ulcère de stress.

La phase préopératoire a duré 3 jours, puis l'adolescente était programmée pour une cure chirurgicale

*La période opératoire* :

Les enjeux étaient : un estomac potentiellement plein, la dénutrition sévère, les troubles psychiatriques sous-jacents, et le risque de surpression abdominale durant la cœlioscopie.

Anesthésie et phase d'induction et entretien : en bloc opératoire (07/03/2022), la patiente a reçu une prémédication orale de midazolam (0,05 mg/kg) une heure avant l'induction. Celle-ci s'est effectuée sous propofol (3 mg/kg), rocuronium (0,6 mg/kg) et fentanyl (2 µg/kg), suivis d'une intubation orotrachéale sans incident. L'anesthésie a ensuite été maintenue au sévoflurane (1,5–2 %) avec adjonction de fentanyl selon les stimulations chirurgicales. La surveillance a porté sur la $SpO_2$, la tension artérielle, la fréquence cardiaque, la capnie et la température.

Chirurgie : La cœlioscopie a été réalisée sous une insufflation à 11 mmHg. L'intervention, d'une durée de 45 minutes, a permis l'extraction d'un trichobézoard de 20 cm (figure 3) avec une extension jéjunale, sans complication. Le réveil et l'extubation ont été une réussite immédiate.

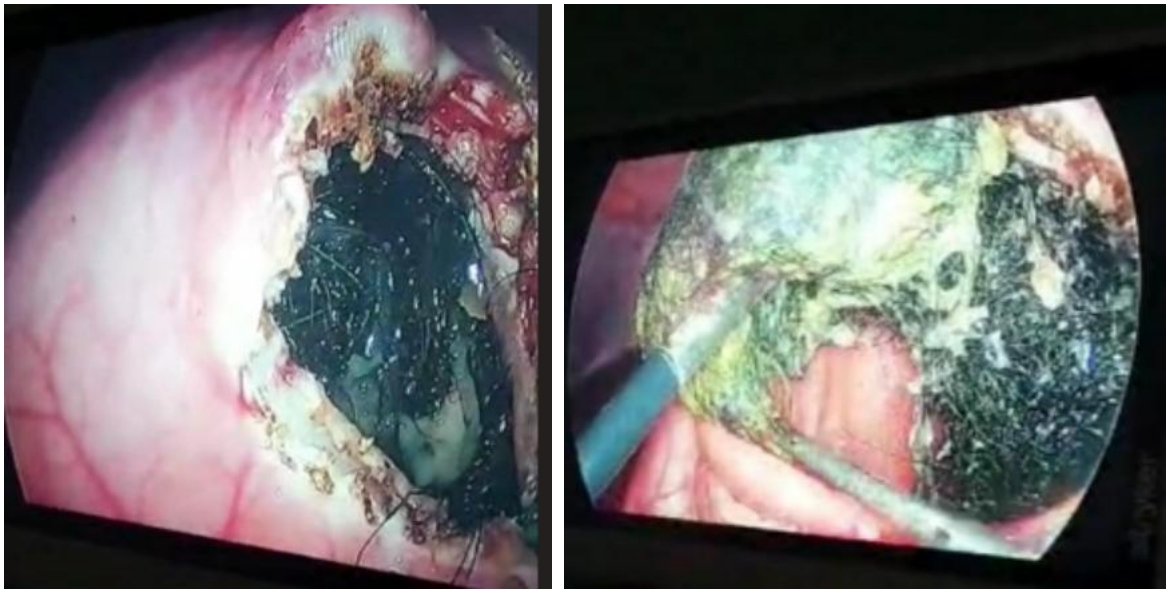

**Figure 3.** images cœlioscopiques peropératoires montrant l'extraction.

*La période postopératoire* : La patiente a été surveillée en réanimation, avec un monitoring hémodynamique et respiratoire, qui montrait des PAM moyennes de 80 mm Hg, fréquences cardiaques moyennes de 78 bat/min, des fréquences respiratoires moyennes de 19 c/min. Une analgésie multimodale par du (paracétamol 15 mg/kg IV et de la morphine 0,05 mg/kg/4 h) était nécessaire juste pour un jour. Une réintroduction alimentaire progressive à H 26. L'adolescente a été transférée en chirurgie au J3, puis orientée vers un suivi pédopsychiatrique pour une prise en charge du trouble obsessionnel compulsif lié à la trichophagie/trichotillomanie.

La patiente a été revue en consultation de réanimation à 1 mois, 6 mois et 12 mois. L'évolution a été favorable, avec une prise de poids de 6 kg en un an, une normalisation des bilans nutritionnels, et aucune récidive du trouble psychique après suivi pédopsychiatrique et thérapie cognitivo-comportementale.

## 3. DISCUSSION

Le syndrome de Rapunzel, bien que rare, constitue une entité clinique bien documentée dans la littérature pédiatrique. Décrit initialement par Vaughan en 1968, il est caractérisé par la présence d'un trichobézoard gastrique avec une extension vers l'intestin grêle, parfois jusqu'au côlon. Cette pathologie survient quasi exclusivement chez les adolescentes présentant des troubles psychiatriques, en particulier la trichotillomanie et la trichophagie [1,12,13]

Le tableau clinique est souvent insidieux et polymorphe, ce qui explique que le diagnostic soit fréquemment retardé. Les symptômes les plus courants sont des douleurs abdominales diffuses ou épigastriques, des nausées, des vomissements intermittents, une anorexie et une perte pondérale progressive [14]. La présence d'une masse abdominale palpable est rapportée dans environ 70 % des cas [15]. Des complications graves peuvent survenir : occlusion intestinale, perforation gastrique ou intestinale, hémorragie digestive, ictère obstructif par compression biliaire ou encore pancréatite par obstruction de l'ampoule de Vater [16,17]. Dans certains cas, une anémie ferriprive ou une hypoalbuminémie sont constatées, traduisant une dénutrition chronique.

Le diagnostic repose sur l'association d'éléments cliniques, d'imagerie et d'endoscopie. L'échographie abdominale peut montrer une masse intraluminale hyperéchogène avec cône d'ombre postérieur, mais son interprétation peut être limitée par des artefacts [18]. Le scanner abdominopelvien est l'examen de référence, permettant une visualisation précise de la masse, de son extension et de ses éventuelles complications [19]. L'endoscopie digestive haute confirme la nature trichogène du bézoard et, dans certains cas limités, permet une extraction partielle. Cependant, la taille et la compacité de la masse imposent le plus souvent une prise en charge chirurgicale [10].

Le traitement est avant tout chirurgical, réalisé par laparotomie ou par laparoscopie selon la taille et la localisation de la masse. L'extraction doit être complète, avec exploration systématique de l'ensemble du tube digestif afin de rechercher des fragments distaux [14]. Sur le plan thérapeutique, la chirurgie reste le traitement de référence pour les trichobézoards volumineux et/ou étendus au-delà du pylore. La voie cœlioscopique, bien que techniquement exigeante, est de plus en plus utilisée en raison de ses avantages en termes de récupération postopératoire [4] [20,21]. Dans notre cas, l'extraction s'est faite par voie cœlioscopique avec un bon résultat opératoire.

La prise en charge anesthésique de ces patientes est particulièrement délicate. Elle nécessite une préparation rigoureuse incluant une réhydratation adéquate, la correction des désordres hydro-électrolytiques (notamment l'hypokaliémie), une sonde nasogastrique pour vider l'estomac, et parfois une perfusion d'albumine en cas d'hypoprotéinémie [12,13]. Une induction à séquence rapide (ISR) est recommandée pour minimiser le risque d'inhalation en présence d'un estomac plein malgré le jeûne [22,23]. Le maintien de l'anesthésie est généralement assuré par un agent halogéné comme le sévoflurane, avec un monitoring intensif des paramètres vitaux.

Le suivi postopératoire immédiat doit inclure une surveillance hémodynamique et respiratoire rigoureuse, une analgésie multimodale et des mesures préventives contre les vomissements [9]. Une réalimentation progressive est initiée dès le premier jour postopératoire chez les patientes stabilisées. Enfin, la dimension psychiatrique est incontournable. La trichophagie étant souvent le reflet d'un trouble obsessionnel compulsif ou d'un syndrome dépressif, un suivi pédopsychiatrique structuré s'impose afin de prévenir les récidives. Des études longitudinales ont montré que l'absence de prise en charge psychologique est un facteur de récidive important [24,25] Le recours à une approche multidisciplinaire incluant pédiatres, chirurgiens, anesthésistes, psychiatres et nutritionnistes s'est avéré fondamental dans l'optimisation de la prise en charge et du pronostic.

## 4. CONCLUSION

Bien que rare, le syndrome de Rapunzel requiert une prise en charge anesthésique rigoureuse, attentive aux risques digestifs et respiratoires. Une approche multidisciplinaire réunissant anesthésistes, chirurgiens, pédiatres, psychiatres et nutritionnistes est déterminante pour un pronostic favorable.

**Competing interests:** The authors declare that they have no competing interest.

**Funding:** This research received no external funding.

**Déclaration du comité d'examen institutionnel :** l'étude a été réalisée à l'EHU 1er 1er novembre et l'anonymat de l'adolescente est respecté ; les parents signent le consentement à tous les traitements et soins sur le formulaire d'hospitalisation.

**Contributions des auteurs :** Conception et design : Dr Bouguerra .A, Pr Batouche .D.D. Collecte des données : Dr Bouguerra .A, Pr Chadli.N, Pr Addou .Z. Analyse et interprétation : Dr Bouguerra .A, Pr Addou .Z. Rédaction du manuscrit : Dr Bouguerra.A. Révision critique du contenu : Pr Batouche .D.D, Dr Bouguerra.A. Approbation finale : Tous les auteurs.

## REFERENCES

1. Vaughan ED Jr, Sawyers JL, Scott HW Jr. The Rapunzel syndrome. An unusual complication of intestinal bezoar. Surgery. 1968;63(2):339-43.
2. Gorter RR, Kneepkens CM, Mattens EC, Aronson DC, Heij HA. Management of trichobezoar: case report and literature review. Pediatr Surg Int. 2010; 26(5):457-63. https://doi.org/10.1007/s00383-010-2570-0
3. Naik S, Gupta V, Naik S, Rangole A, Chaudhary AK, Jain P, et al. Rapunzel syndrome reviewed and redefined. Dig Surg. 2007;24(3):157-61. https://doi.org/10.1159/000102098
4. Fallon SC, Slater BJ, Larimer EL, Brandt ML, Lopez ME. The surgical management of Rapunzel syndrome: a case series and literature review. J Pediatr Surg. 2013; 48(4):830-4. https://doi.org/10.1016/j.jpedsurg.2012.07.046
5. Bouwer C, Stein DJ. Trichobezoars in trichotillomania: case report and literature overview. Psychosom Med. 1998; 60(5):658-60. https://doi.org/10.1097/00006842-199809000-00025
6. Christenson GA, Crow SJ. The characterization and treatment of trichotillomania. J Clin Psychiatry. 1996;57 Suppl 8:42-7.
7. Lalith S, Gopalakrishnan KL, Ilangovan G, Jayajothi A. Rapunzel syndrome. J Clin Diagn Res. 2017; 11(8):TD01-TD02. https://doi.org/10.7860/JCDR/2017/28593.10594
8. Pipal DK, Arora D, Agarwal S. Rapunzel syndrome in a 12-year-old girl. Int Surg J. 2019; 6(5):1795-7. https://doi.org/10.18203/2349-2902.isj20194081
9. Park SE, Ahn JY, Jung HY, Na S, Park SJ, Lim H, et al. Clinical outcomes associated with treatment modalities for gastrointestinal bezoars. Gut Liver. 2014; 8(4):400-7. https://doi.org/10.5009/gnl.2014.8.4.400
10. Sharma D, Srivastava M, Babu R, Anand R, Rohtagi A, Thomas S. Laparoscopic treatment of gastric bezoar. JSLS. 2010; 14(2):263-7. https://doi.org/10.4293/108680810X12785289144566
11. Ventura DE, Herbella FA, Schettini ST, Delmonte C. Rapunzel syndrome with a fatal outcome in a neglected child. J Pediatr Surg. 2005; 40(10):1665-7. https://doi.org/10.1016/j.jpedsurg.2005.06.038
12. Haggui B, Hidouri S, Ksia A, Oumaya M, Mosbahi S, Messaoud M, et al. Management of trichobezoar: about 6 cases. Afr J Paediatr Surg. 2022; 19(2):102-4. https://doi.org/10.4103/ajps.AJPS_110_20
13. Smith RE, Rait JS, Said A, Dighe S. Management of a trichobezoar caused by consumption of artificial hair extensions. BMJ Case Rep. 2020; 13(1):e232720. https://doi.org/10.1136/bcr-2019-232720
14. O'Sullivan MJ, McGreal G, Walsh JG, Redmond HP. Trichobezoar. J R Soc Med. 2001;94(2):68-70. https://doi.org/10.1177/014107680109400205
15. Erzurumlu K, Malazgirt Z, Bektas A, Dervisoglu A, Polat C, Senyurek G, et al. Gastrointestinal bezoars: a retrospective analysis of 34 cases. World J Gastroenterol. 2005;11(12):1813-7. https://doi.org/10.3748/wjg.v11.i12.1813
16. Ripollés T, García-Aguayo J, Martínez MJ, Gil P. Gastrointestinal bezoars: sonographic and CT characteristics. AJR Am J Roentgenol. 2001; 177(1):65-9. https://doi.org/10.2214/ajr.177.1.1770065
17. Faria AP, Silva IZ, Santos A, Avilla SG, Silveira AE. Síndrome de Rapunzel - relato de caso: tricobezoar como causa de perfuração intestinal. J Pediatr (Rio J). 2000;76(1):83-6. https://doi.org/10.2223/jped.806
18. Rabie ME, Arishi AR, Khan A, Ageely H, Seif El-Nasr GA, Fagihi M. Rapunzel syndrome: the unsuspected culprit. World J Gastroenterol. 2008; 14(7):1141-3. https://doi.org/10.3748/wjg.14.1141
19. Phillips MR, Zaheer S, Drugas GT. Gastric trichobezoar: case report and literature review. Mayo Clin Proc. 1998; 73(7):653-6. https://doi.org/10.4065/73.7.653
20. Stamov P, Zlatarov A, Mihaylov S. A case report of Rapunzel syndrome in 14-year-old girl. Cureus. 2024; 16(11):e74446. https://doi.org/10.7759/cureus.74446
21. Gökbulut V, Kaplan M, Kaçar S, Akdoğan Kayhan M, Coşkun O, Kayaçetin E. Bezoar in upper gastrointestinal endoscopy: a single center experience. Turk J Gastroenterol. 2020; 31(2):85-90. https://doi.org/10.5152/tjg.2020.18890
22. Athanasiou A, Moris D, Spartalis E. Comment on "Trichobezoar causing airway compromise during esophagogastroduodenoscopy". Case Rep Med. 2015; 2015:450467. https://doi.org/10.1155/2015/450467
23. Galvis-Navarrete SH, et al. Point-of-care gastric ultrasound in trichobezoar: a diagnostic tool. Rev Colomb Anestesiol. 2020; 48(1):e901. https://doi.org/10.5554/22562087.e901
24. Prasad A, Jain A, Gupta A, Kamra A. Trichobezoar: ravenous for hair. Euroasian J Hepatogastroenterol. 2018; 8 (1):97-8. https://doi.org/10.5005/jp-journals-10018-1271
25. Lalith S, Gopalakrishnan KL, Ilangovan G, Jayajothi A. Rapunzel syndrome. J Clin Diagn Res. 2017; 11(8):TD01-TD02. https://doi.org/10.7860/JCDR/2017/28593.10594