BJMS
www.batnajms.net

Batna Journal of Medical Sciences 2025;12(4):33
https://doi.org/10.48087/BJMSoa.2025.12433

CASE REPORT

Frantz Tumor: Radiological Features Based on a Clinical Case and Literature Update

Hichem El Azhari BENMAMAR[1], Youcef KHENCHOUL[2], Mustapha BOUMENDJEL[3], Dalal ZERROUK[4]

ABSTRACT

Introduction: Solid-pseudopapillary tumor of the pancreas (SPTP), or Frantz tumor, is a rare neoplasm with low malignant potential, accounting for 1–2% of exocrine pancreatic tumors. It predominantly affects young women and usually presents with nonspecific clinical symptoms. **Case Report**: We report the case of a 17-year-old adolescent presenting with isolated epigastric pain. Abdominal ultrasound and computed tomography revealed a well-circumscribed, heterogeneous, and poorly vascularized mass in the pancreatic head. MRI confirmed an encapsulated lesion with solid and cystic components, suggestive of Frantz tumor. The diagnosis was histologically confirmed following cephalic duodenopancreatectomy (Whipple procedure), with no evidence of malignancy. Postoperative recovery was uneventful. **Discussion**: This case in an adolescent highlights that Frantz tumors can occur before adulthood, emphasizing the need to consider this diagnosis even in younger patients. Imaging, particularly MRI, plays a crucial role in guiding diagnosis by identifying characteristic tumor features. Definitive diagnosis relies on histopathology and immunohistochemistry. Treatment is exclusively surgical, and complete excision ensures an excellent prognosis with a low risk of recurrence or metastasis. **Conclusion**: Although rare, Frantz tumor should be suspected in any pancreatic mass in young women. Early diagnosis and appropriate surgical management allow complete recovery and long-term survival.

Keywords: Solid pseudopapillary tumor of the pancreas, rare tumor, Computed tomography (CT) scan, Adolescent, medical imaging, Pancreatic MRI, surgical treatment, pancreaticoduodenectomy, prognosis.

1. Service de radiologie et imagerie médicale Centre Hospitalier et Universitaire de Constantine ; Algérie. 2. Service de chirurgie générale A, Centre Hospitalier et Universitaire de Constantine Algérie. 3. Service de gastro-entérologie, Centre Hospitalier et Universitaire de Constantine Algérie. 4. Service d'oncologie médicale, Centre Hospitalier et Universitaire de Constantine Algérie.

Received: 15 Oct 2025
Accepted: 15 Nov 2025

Correspondance to: Hichem El Azhari BENMAMAR
E-mail : bczldz@yahoo.fr

1. INTRODUCTION

La tumeur pseudopapillaire et solide du pancréas (TPPSP), également appelée tumeur de Frantz, décrite pour la première fois par Frantz en 1959. C'est une tumeur rare qui représente 1 à 2 % de l'ensemble des tumeurs exocrines du pancréas. Selon la classification de l'Organisation Mondiale de la Santé (OMS), elle est considérée comme une tumeur à potentiel malin incertain (1). Elle survient essentiellement chez la femme jeune, plus rarement chez l'homme ou l'enfant. La clinique est non spécifique, dominée souvent par des douleurs abdominales ou une masse palpable, tandis qu'aucune anomalie biologique caractéristique n'est habituellement retrouvée (2). L'approche diagnostique dépend principalement de l'aspect radiologique, notamment en IRM, qui met en évidence une masse bien limitée, peu vascularisée, associant des composantes solides et kystiques. Le diagnostic positif repose sur l'étude anatomopathologique, qui révèle des structures pseudopapillaires caractéristiques, parfois associées à des remaniements kystiques et hémorragiques. Le traitement repose exclusivement sur l'exérèse chirurgicale complète, qui permet d'obtenir un pronostic excellent avec une survie prolongée et un risque très faible de récidive (4). Nous présentons une nouvelle observation de tumeur pseudopapillaire et solide du pancréas, à travers laquelle nous analysons ses aspects radiologiques, tout en abordant les difficultés diagnostiques et les options thérapeutiques actuelles de cette entité tumorale rare.

2. OBSERVATION

Une demoiselle âgée de 17 ans, sans antécédents pathologiques notables, a consulté pour des douleurs épigastriques évoluant depuis un mois, sans altération de l'état général, et sans autre signe accompagnateur. L'examen clinique était sans anomalies, hormis une sensibilité à la palpation de la région épigastrique, le reste de l'abdomen était souple. Le bilan biologique (amylasémie, lipasémie, CA 19-9, ACE) était sans particularité.

Devant cette symptomatologie, l'adolescente a bénéficié d'une échographie abdominale qui retrouve une masse pancréatique céphalique hypoéchogène hétérogène. L'exploration complétée par une TDM met en évidence une néoformation expansive hétérogène de la tête du pancréas, arrondie bien limitée, rehaussée après injection de produit de contraste iodé, présentant un développement exophytique antérieur où elle refoule harmonieusement le lobe gauche hépatique et la vésicule biliaire ainsi que la portion distale du cholédoque sans retentissement sur l'arbre biliaire (figure 1). Pour une meilleure approche diagnostique et une caractérisation optimale, une IRM a été réalisée, objectivant une masse tumorale encapsulée de la tête pancréatique, mesurant 37x 35 mm en hyposignal T1, hypersignal modéré T2 et franc en diffusion avec une restriction sur la cartographie ADC, sans calcifications ou de remaniements hémorragiques (figure 2). La tumeur comprimait modérément le cholédoque en arrière sans retentissement évident sur l'arbre biliaire et les canaux pancréatiques, avec absence de localisations hépatiques secondaires.

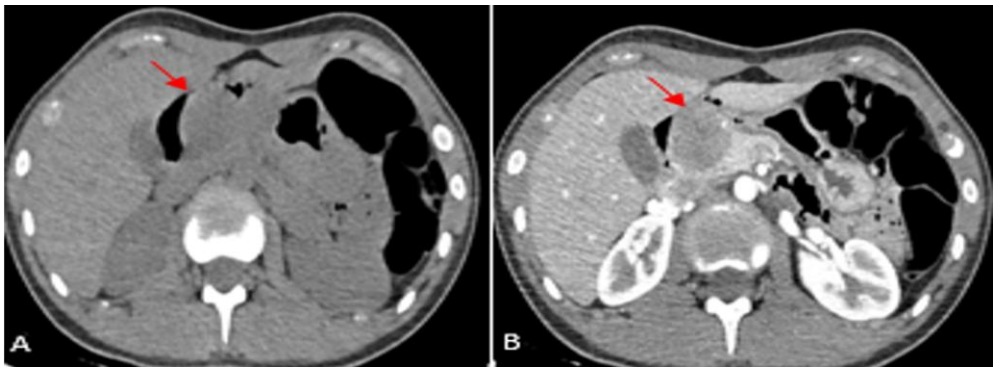

Figure 1. scanner abdomino-pelvien : SPC (A) et après injection de PC (B) retrouve une masse bien limitée de la tête pancréatique (flèches rouges) refoulant le lobe gauche hépatique.

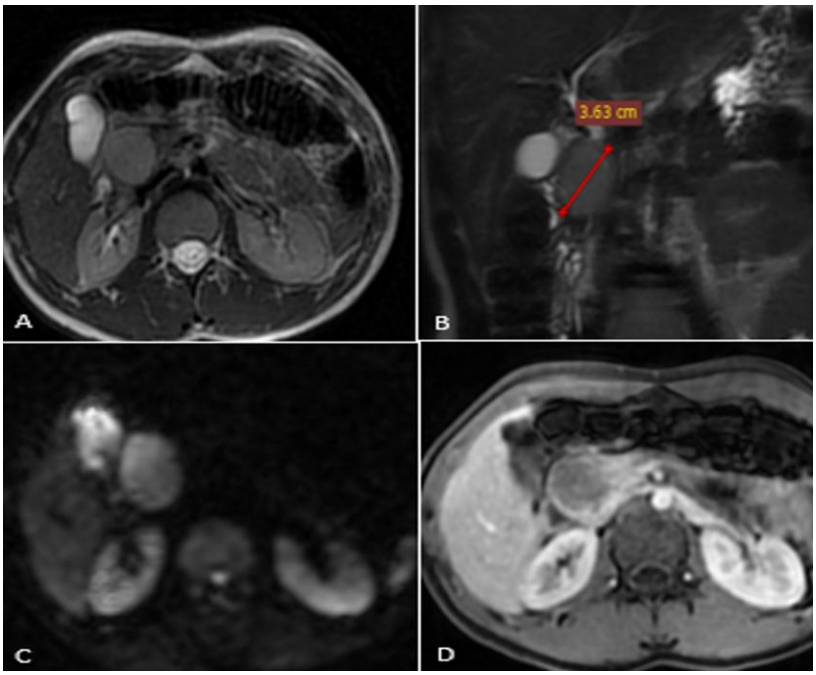

Figure 2. IRM abdominale : séquence T2 axiale (A) et coronale (B), séquence de diffusion (C), T1 FS après Gado (D) ; une masse pancréatique céphalique de 37 mm de grand axe en hypersignal T2 modéré (A-B) et franc en diffusion (C) présentant un rehaussement périphérique (D).

Une écho endoscopie bilio-pancréatique a été réalisée, mettant en évidence une masse tumorale au niveau de la tête du pancréas, peu vascularisée, avec refoulement de la voie biliaire principale mais sans retentissement biliaire. Le canal de Wirsung était fin et libre. L'exploration a été complétée par une biopsie de la tumeur, dont l'examen anatomopathologique a montré des cellules organisées en structures pseudopapillaires centrées autour de fins axes vasculaires hyalinisés, sans foyers de nécrose, compatibles avec une tumeur pseudopapillaire solide du pancréas.

La patiente a bénéficié d'une duodénopancréatectomie DPC selon Whipple avec conservation du pylore, incluant une anastomose wirsungo-jéjunale, hépatico-jéjunale, et pyloro-jéjunale. L'examen histologique de la pièce opératoire (figure 3) a confirmé le diagnostic de tumeur de Frantz, sans signes de malignité. L'évolution postopératoire était favorable sans complications notables.

Consentement de la patiente : la patiente a donné son consentement éclairé pour la publication de ce cas clinique et des images associées.

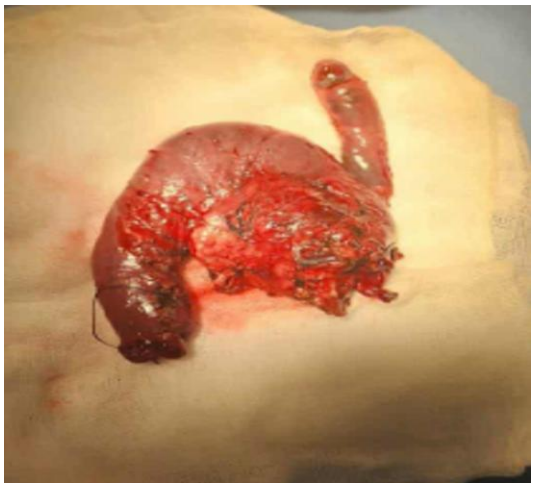

Figure 3. pièce opératoire de duodénopancréatectomie DPC selon Whipple.

3. DISCUSSION

La tumeur de Frantz peut être désignée sous différentes appellations : tumeur kystique et solide, tumeur kysto-papillaire ou tumeur kysto-papillaire épithéliale. Elle représente 1 à 2 % des tumeurs exocrines du pancréas et est non sécrétante. Elle touche préférentiellement les jeunes filles ou femmes, avec une prédominance féminine dépassant les 90 %. Ce cas rare chez une adolescente met en évidence que la tumeur de Frantz peut se manifester avant l'âge adulte, rappelant l'importance de sa considération même dans cette tranche d'âge.

L'étiopathogéniede la tumeur est encore méconnue, deux hypothèses principales sont décrites : une tumeur hormonodépendante, ou bien une origine embryonnaire (5). Son potentiel d'agressivité à distance est faible, et une résection chirurgicale précoce permet souvent une guérison complète. Cependant, une résection incomplète, ainsi que le risque de récidive locale ou de métastases secondaires, principalement hépatiques, imposent une prise en charge appropriée et un suivi postopératoire régulier (6-7).

Cliniquement, la TPPSP ne présente pas de symptômes spécifiques. Les manifestations dépendent généralement du siège et de la taille de la tumeur. Elle se traduit le plus souvent par des douleurs abdominales, des nausées ou des vomissements, et plus rarement par une pancréatite ou une anémie. Chez l'enfant, elle est fréquemment découverte sous forme de masse abdominale palpable et peut parfois se révéler à l'occasion d'une complication, telle qu'une rupture ou une hémorragie intratumorale (8). Sur le plan biologique, les résultats sont le plus souvent normaux, ne relevant aucune anomalie pancréatique ou hépatique (9).

L'imagerie met habituellement en évidence un syndrome de masse bien limité, se développant préférentiellement dans la région corporéo-caudale du pancréas (environ 64 % des cas), sous forme de lésions kystiques, mixtes ou solides. À l'échographie, la tumeur apparaît comme une image hypoéchogène, homogène ou hétérogène. Le scanner révèle le plus souvent une lésion solido-kystique hétérogène, hypodense, se rehaussant partiellement en périphérie. Il permet de préciser la localisation de la tumeur (tête, corps ou queue du pancréas) et d'évaluer ses rapports avec les structures vasculaires adjacentes (13-14). L'IRM, examen de référence, montre une masse hétérogène en hyposignal T1 et hypersignal T2, entourée d'une capsule souvent hypointense sur les séquences pondérées

en T2. Des foyers hémorragiques intralésionnels, apparaissant en hypersignal T1 et T2, sont fréquemment observés et constituent un aspect typique des tumeurs pseudopapillaires solides du pancréas (2-11). Le diagnostic différentiel en imagerie se pose principalement avec les tumeurs neuroendocrines et les pseudokystes pancréatiques chez l'adulte, ainsi qu'avec les pancréatoblastomes chez l'enfant. (2). Dans notre observation, le scanner et l'IRM réalisés chez l'adolescente ont eu une valeur diagnostique déterminante, objectivant une masse solide encapsulée de la tête du pancréas, peu compressive sur les organes de voisinage, présentant des caractéristiques morphologiques évocatrices d'une tumeur de Frantz.

Le diagnostic de certitude repose sur l'analyse histologique de la pièce opératoire, qui met en évidence la coexistence, au sein de la lésion, de zones solides hémorragiques et de zones kystiques nécrotiques. L'examen microscopique révèle une prolifération tumorale constituée de cellules monomorphes, polygonales ou cubiques, disposées en structures solides ou pseudopapillaires, aspect caractéristique de la tumeur. L'étude immunohistochimique montre une positivité pour la vimentine, l'alpha-1-antitrypsine, le CD10 et le CD56. La malignité est définie histologiquement par la présence d'un envahissement vasculaire ou périneural, bien que leur absence n'exclue pas un pronostic défavorable (12).

Le traitement de la tumeur de Frantz repose exclusivement sur la chirurgie, allant d'une simple tumorectomie à une pancréatectomie partielle ou totale selon la localisation tumorale. L'exérèse doit être aussi complète que possible, car les résections trop limitées exposent à un risque accru de récidive. Ainsi, les lésions situées au niveau caudal peuvent nécessiter une splénectomie associée, tandis que les formes céphaliques peuvent imposer une duodénopancréatectomie céphalique. La simple énucléation, proposée par certains auteurs en raison du faible potentiel de malignité de la tumeur, reste controversée parce qu'elle s'accompagne d'un risque plus élevé de récidive. Les métastases accessibles et les organes adjacents envahis doivent être réséqués chaque fois que possible. Quelle que soit la technique chirurgicale employée, une surveillance prolongée, reposant sur l'échographie et la tomodensitométrie abdominale, est indispensable afin de dépister précocement une récidive locorégionale ou métastatique, principalement hépatique. Le pronostic de la tumeur pseudopapillaire et solide du pancréas demeure globalement favorable, avec une survie prolongée, en particulier après une chirurgie d'exérèse complète (12).

4. CONCLUSION

La tumeur pseudopapillaire et solide du pancréas, ou tumeur de Frantz, demeure une entité rare qui touche essentiellement la femme jeune mais distincte par ses caractéristiques cliniques, radiologiques et histopathologiques. L'imagerie, notamment l'IRM, joue un rôle essentiel dans l'orientation diagnostique en mettant en évidence une masse bien limitée, à composantes solides et kystiques, évocatrice du diagnostic. Le diagnostic de certitude repose sur l'étude anatomopathologique complétée par l'immunohistochimie, qui permet de confirmer la nature pseudopapillaire de la prolifération tumorale. Le traitement est exclusivement chirurgical et doit viser une exérèse complète, condition majeure d'un pronostic favorable. Malgré son potentiel malin incertain, l'évolution est le plus souvent excellente après résection complète avec un taux de récidive et de métastases très faible. Ainsi, la reconnaissance précoce de cette tumeur et une prise en charge chirurgicale adaptée permettent d'assurer une guérison durable et une survie à long terme quasi constante.

Competing interests: The authors declare that they have no competing interest.

Funding: This research received no external funding.

REFERENCES

1. Martin RC, Klimstra DS, Brennan MF, Conlon KC. Solid pseudopapillary tumor of the pancreas: a surgical enigma. Ann Surg Oncol. 2002;9:35–40. doi: 10.1245/aso.2002.9.1.35
2. Danon O, Mofredj A, Morsli F, Arnould MD, Pariente D, Waguet J. Tumeur papillaire solide du pancréas chez un enfant. Ann Med Interne. 2000;151:606–8.
3. Ayadi L, Ellouze S, Khabir A, Daoud E. La tumeur de Frantz: une étude anatomoclinique de six cas tunisiens. Rev Med Brux. 2006;29:572–6.
4. Peng C-H, Chen D-F, Zhou G-W, Yang M, Tao Z-Y, Lei R-Q, et al. The solid pseudopapillary tumor of pancreas: the clinical characteristics and surgical treatment. J Surg Res. 2006;131(2):276–82. doi: 10.1016/j.jss.2005.11.585.
5. Kisra M, El Bakkaly A, Benhmamouch M. Les tumeurs pseudo papillaires et solides du pancréas chez l'enfant: à propos de 3 cas. JMSM. 2017;21:1.
6. Frantz VK. Tumors of the pancreas: atlas of tumor pathology. Washington, DC: US Armed Forces Institute of Pathology; 1959.
7. Pasquiou C, Scoazec JY, Gentil-Perret A, et al. Solid pseudo-papillary tumors of the pancreas. Pathology report of 13 cases. Gastroenterol Clin Biol. 1999;23:207–14.

8. Klotz T, Dainès D, Petitcolin V, Lannareix V, et al. Solid pseudopapillary neoplasm of the pancreas. Diagn Interv Imaging. 2013;94(11):1169–74.
9. De Lagausie P, Sarnacki S, Orbach D, Petit P, Joubert C. La tumeur pseudopapillaire du pancréas (tumeur de Frantz). Bull Cancer. 2012;99(1):112–6.
10. Christopher R, Sidden N, Koenraad J, Mortele MD. Cystic tumors of the pancreas: ultrasound, computed tomography, and magnetic resonance imaging features. Semin Ultrasound CT MR. 2007;28:339–56.
11. Adamthwaite JA, Verbeke CS, Stringer MD, Guillou PJ, Menon KV. Solid pseudopapillary tumour of the pancreas: diverse presentation, outcome and histology. JOP. 2006;7:635–42.
12. De Lagausie P, et al. Tumeur de Frantz chez l'adolescent et l'adulte jeune. Bull Cancer. 2012;99(1).
13. Denewar F A, Eladl A, Sherif F, et al. Pancreatic solid pseudopapillary neoplasm: clinical, computed tomography and endoscopic ultrasound features unraveling a rare tumor with pathologic correlation. Egypt J Radiol Nucl Med. 2025;56:55. doi: 10.1186/s43055-025-01472-7.
14. Zhao M, et al. Néoplasmes pseudopapillaires solides du pancréas: précision diagnostique de la tomodensitométrie et caractéristiques d'imagerie tomodensitométrique. World J Surg Oncol. 2024;22(1):225.